

# Interés del Ultrasonido con Doppler de Potencia en el Seguimiento de la Artritis Reumatoídea

Marta Aliste S.,<sup>1</sup> Roser Areny M.,<sup>2</sup> Jorge Saavedra M.<sup>3</sup>

<sup>1</sup> Servicio de Reumatología, Hospital Clínico, Universidad de Chile

<sup>2</sup> Servicio de Reumatología, Hospital Félix Bulnes Cerda

<sup>3</sup> Servicio de Reumatología, Hospital San Juan de Dios

## Summary

*The use of musculoskeletal ultrasound with power Doppler in the evaluation of arthritis has already demonstrated its importance. Its use to check steroid injections can help us improve the management of arthritis.*

*We describe the case of a woman with rheumatoid arthritis, which was controlled using methotrexate and prednisone until 6 months ago, when she presented a persistent inflammation in the left wrist, with pain and morning stiffness. A bilateral study of the wrist with ultrasound was performed.*

*The exploration showed erosions, joint effusion and synovial thickening in both wrists, whereas Doppler signal existed only in the left wrist. Patient received a steroid injection in the left wrist and was controlled a week later, the pain disappeared without signs of activity. Despite clinical improvement, ultrasound continued showing Doppler signal in this joint.*

*This case illustrates the clinical and ultrasound correlation before the injection. The persistence of the Doppler signal, in spite of the steroid injection and clinical improvement could be explained by either a, perhaps, too precocious control or a subclinical activity of the disease. This phenomenon could explain why asymptomatic patients present a radiological aggravation. In these cases, ultrasound with power Doppler would be an important option to optimize treatment.*

**Key words:** ultrasound – power doppler – rheumatoid arthritis.

Se presenta el caso de M.C.F, mujer de 60 años con antecedentes de artritis reumatoídea (AR) de 30 años de evolución. La paciente está en tratamiento con metotrexate (MTX) desde hace 10 años, asociado a prednisona 10 mg diarios. Su enfermedad se mantuvo inactiva hasta hace seis meses, cuando presentó una crisis poliarticular, respondiendo positivamente a un aumento de su trata-

miento con MTX. Sólo su muñeca izquierda ha persistido dolorosa, aumentada de volumen y de temperatura. Desde el punto de vista radiológico, presenta una carpitis erosiva con compromiso radiocarpiano severo bilateral. Se realiza una ecografía de partes blandas de ambas muñecas con un ecotomógrafo TITAN de SONOSITE equipado de un transductor lineal de alta frecuencia (7,5 mHz-10 mHz).

La ecografía de la muñeca izquierda muestra erosiones, engrosamiento sinovial, y el power Doppler detecta señal en relación con el proceso inflamatorio local (Figura 1). La ecografía de la muñeca derecha sólo muestra erosiones y engrosamiento sinovial (Figura 2), evidenciando una clara correlación con la clínica.

Se realiza una infiltración con corticosteroides de depósito de la muñeca izquierda y se controla una semana después del punto de vista clínico y ecográfico. A pesar de la clara mejoría clínica, la paciente ya no refiere dolor en la muñeca izquierda, pero la ecografía sigue mostrando señal Doppler (Figura 3).

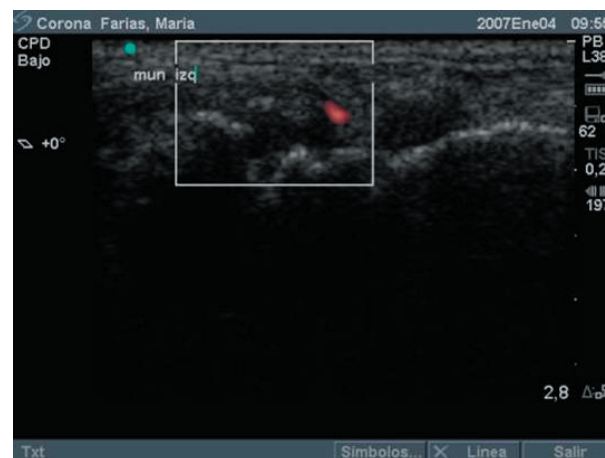

Figura 1. Ecografía de muñeca izquierda con señal Doppler positiva.

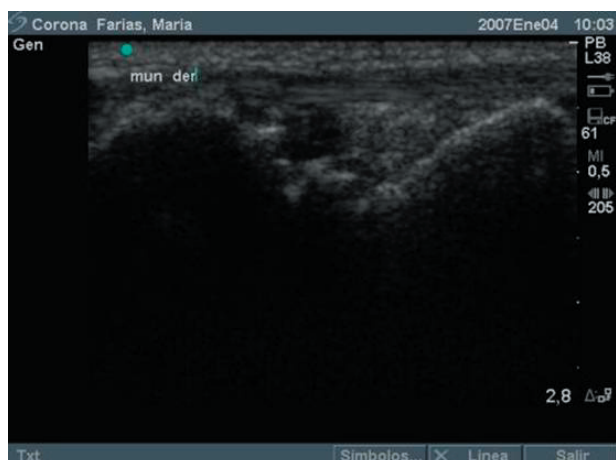

Figura 2. Ecografía de muñeca derecha.

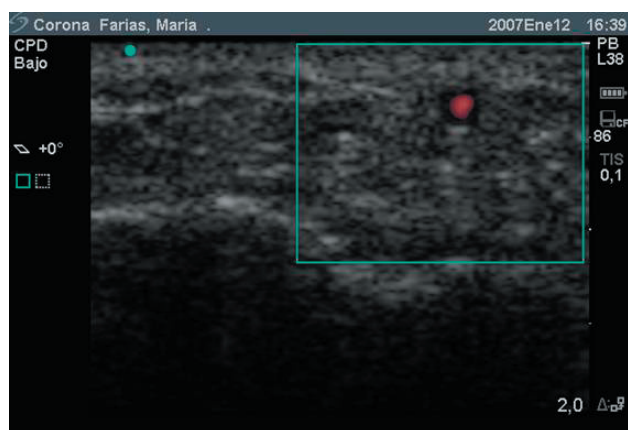


Figura 3. Ecografía de muñeca izquierda con señal Doppler positiva persistente, siete días después de infiltración con corticosteroides.

## DISCUSIÓN

La ecotomografía de partes blandas con transductores de alta frecuencia permite evaluar el compromiso articular por la existencia de derrame articular, de engrosamiento sinovial, de erosiones corticales, incluso infraradiológicas. El uso del power Doppler permite detectar flujo vascular en la articulación y el tejido periarticular. La existencia de flujo vascular se asocia a la hiperemia existente durante el proceso inflamatorio. Numerosos estudios han demostrado de esta manera la correlación entre la existencia de señal Doppler positiva en las articulaciones y los elementos clínicos y de laboratorio que evalúan el grado de inflamación. Esta técnica, considerada ya en numerosos países como una prolongación del examen físico, ha demostrado poca variabilidad interpersonal y ha sido validada.<sup>1,3</sup>

El caso clínico presentado ilustra la correlación entre la clínica y la ecotomografía, pues sólo la muñeca izquierda, la que presentaba signos de inflamación y dolor, muestra una señal Doppler positiva.

La persistencia de la señal Doppler, a pesar de la infiltración con corticosteroides y de la mejoría clínica, podría explicarse por varios motivos. El control ecotomográfico fue quizás demasiado precoz. Un estudio demuestra diferencia significativa entre señal Doppler antes y después de infiltración con corticosteroides luego de dos semanas.<sup>2</sup>

No se pudo realizar un control ulterior para poder confirmar esta hipótesis en nuestra paciente.

La causa más probable de la persistencia de la señal es que algunos pacientes presentan una actividad subclínica de la enfermedad.<sup>4</sup> Este fenómeno podría explicar por qué, a pesar de una mejoría sintomática completa al instaurar o continuar un tratamiento, cumpliendo con los criterios de remisión del ACR, algunos pacientes presentan una agravación radiológica. En estos casos, la ecotomografía realizada con power Doppler sería de una gran ayuda para poder optimizar el tratamiento, adaptándolo y monitorizándolo.

## CONCLUSIÓN

A pesar de la correlación clínico-ecográfica inicial, no hay en nuestra paciente una desaparición de la señal Doppler después de la infiltración articular con corticosteroides de depósito. Aunque la explicación sea la precocidad del control, cuyo plazo debería ser establecido por estudios controlados, podría estar también en relación con la actividad subclínica evidenciada en algunos pacientes. La ecotomografía debería ser una herramienta para poder optimizar el tratamiento.

## REFERENCIAS BIBLIOGRÁFICAS

1. Naredo E, Bonilla G, Gamero F, Uson J, Carmona L, Laffon A. Assessment of inflammatory activity in rheumatoid arthritis: a comparative study of clinical evaluation with grey scale and power Doppler ultrasonography. *Ann Rheum Dis* 2005 (Mar); 64(3):375-81.
2. Filippucci E, Farina A, Carotti M, Salaffi F, Grassi W. Grey scale and power Doppler sonographic changes induced by intra-articular steroid injection treatment. *Ann Rheum Dis* 2004 (Jun); 63(6):740-3.
3. Koski JM, Saarakkala S, Helle M, Hakulinen U, Heikkinen JO, Hermunen H. Power Doppler ultrasonography and synovitis: correlating ultrasound imaging with histopathological findings and evaluating the performance of ultrasound equipments. *Ann Rheum Dis* 2006 (Dec); 65(12):1590-5. Epub 2006, May 17.
4. Brown AK, Quinn MA, Karim Z, Conaghan PG, Peterfy CG, Hensor E, Wakefield RJ, O'Connor PJ, Emery P. Presence of significant synovitis in rheumatoid arthritis patients with disease-modifying antirheumatic drug-induced clinical remission: evidence from an imaging study may explain structural progression. *Arthritis Rheum* 2006 (Dec); 54(12):3761-73.