

Rol Actual de la Ecografía en la Evaluación de la Artritis Psoriática

Edith Alarcón,¹ Magaly Alva,² Lida Santiago,³ Boris Garro,⁴ Julio Garcia,⁵ Karinna Espejo,⁶ Marwin Gutiérrez⁷

¹Reumatología, Clínica Médica Cayetano Heredia, Lima, Perú, ²Servicio de Reumatología, Hospital Edgardo Rebagliati Martins, Lima, Perú

³Servicio de Reumatología, Hospital Bernardino Rivadavia, CABA, Buenos Aires, Argentina, ⁴Reumatología, Clínica Ricardo Palma, Lima, Perú

⁵Servicio de Reumatología, Hospital Arzobispo Loayza, Lima, Perú, ⁶Servicio de Reumatología, Hospital Cayetano Heredia, Lima, Perú, ⁷Clínica,

Reumatológica, Università Politecnica delle Marche, Jesi, Ancona, Italia

Resumen

La artritis psoriática es una enfermedad inflamatoria crónica y heterogénea que afecta articulaciones, tendones, entesis, piel y uñas.

Indudablemente, a lo largo de los últimos años la ecografía se ha ido perfilando como un método de imágenes imprescindible en la práctica cotidiana reumatológica, no sólo por su bajo costo y su mayor sensibilidad respecto al examen físico, sino por la capacidad de detectar compromiso subclínico y permitir el monitoreo de la evolución de la enfermedad. El incesante crecimiento tecnológico orientado al diseño de equipos dotados de sondas de alta frecuencia y módulos power Doppler altamente sensibles permite actualmente apreciar alteraciones morfo-estructurales con una resolución inferior al décimo de milímetro, y detectar el mínimo flujo sanguíneo presente en los microvasos de los tejidos superficiales. No obstante estas ventajas, aún son pocos los estudios que demuestran la utilidad de la ecografía en la artritis psoriática.

El objetivo principal de esta revisión es demostrar el potencial actual de la ecografía en el estudio de pacientes con artritis psoriática mediante la ilustración de alteraciones a nivel de articulaciones, tendones, entesis, piel y uñas.

Palabras clave: Artritis psoriática, ecografía, power Doppler, articulación, tendón, entesis, piel, uña.

The Current Role of the Ultrasound in the Assessment of Psoriatic Arthritis

Psoriatic arthritis (PsA) is a chronic and heterogeneous inflammatory disease that involves joints, tendons, entheses, skin and nails.

Without doubt, ultrasound has become a rapidly evolving technique that is gaining more and more importance among rheumatologists. The continuous technological advances in the field of ultrasound has allowed the development of equipment provided with high and variable frequency probes and very sensitive power Doppler, which permit both the detailed study (with resolution power of 0.1 mm) of morphostructural changes and the sensitive detection of blood flow, even in small vessels of superficial tissues. To date most of the studies have been aimed at investigating its capacity in the assessment of joints, tendons and entheses in psoriatic arthritis patients. Less attention has been paid to demonstrate the potential of ultrasound in the evaluation of skin and nails.

The aim of this study is to show the main high frequency greyscale and power Doppler ultrasound findings in patients with psoriatic arthritis at joint, tendon, entheses, skin and nail level.

Key words: Psoriatic arthritis, ultrasound, power Doppler, joint, tendon, entheses, skin, nail.

INTRODUCCIÓN

La artritis psoriática (APs) es una enfermedad inflamatoria crónica y heterogénea que puede comprometer articulaciones, tendones y entesis.⁽¹⁻³⁾ No es raro un compromiso de piel y uñas, representado por la placa y la onicopatía psoriática.⁽⁴⁾

La ecografía está generando un particular "interés

Correspondencia: Dr. Marwin Gutiérrez R.

Clinica Reumatologica

Università Politecnica delle Marche

Ospedale "A. Murri"

Via dei Colli, 52

60035 - Jesi (Ancona - Italia), Teléfono: ++ 39 0731 534171 - 125

Fax: ++ 39 0731 534124

E mail: dr.gmarwin@gmail.com

y entusiasmo” en la comunidad reumatológica, no sólo por su bajo costo y su mayor sensibilidad respecto al examen físico, sino por la capacidad de detectar compromiso subclínico y permitir el monitoreo de la evolución de la enfermedad y el grado de respuesta al tratamiento. Paralelamente a la mayor difusión de este método de imágenes entre los reumatólogos, se observa un incesante crecimiento tecnológico orientado al diseño de equipos dotados de sondas de alta frecuencia y módulos power Doppler (PD) altamente sensibles que permiten apreciar imágenes con una resolución inclusive inferior al décimo de milímetro, y detectar el mínimo flujo sanguíneo presente en los microvasos de los tejidos superficiales.

No obstante las cualidades que caracterizan a la ecografía, aún son pocos los estudios que demuestran su verdadera utilidad en la APs.⁽⁵⁻¹³⁾ La totalidad de éstos se focalizan en la detección de artritis, entesitis o tenosinovitis dejando de lado el estudio ecográfico de la placa psoriática y la onicopatía, habituales en estos pacientes.

El objetivo principal de esta revisión es demostrar el potencial actual de la ecografía en el estudio de pacientes con APs mediante la ilustración de alteraciones ecográficas representativas de articulaciones, tendones, entesis, piel y uñas.

MÉTODOS

Las imágenes ecográficas mostradas en el presente trabajo fueron adquiridas en escala de grises y empleando técnica PD. Todos los exámenes fueron realizados con una técnica multiplanar y aplicando una capa de gel suficiente para evitar el contacto directo entre la sonda y la estructura a estudiar y, de este modo, la compresión de los tejidos subyacentes. Fueron utilizados los cortes estándares recomendados por el grupo EULAR (European League Against Rheumatology).⁽¹⁴⁾

Los parámetros del PD utilizados fueron los siguientes: Pulse Repetition Frequency (PRF) = 750 Hz, Frecuencia Doppler = entre 7,5 y 14,3 MHz.

HALLAZGOS ECOGRÁFICOS

Articulaciones

Los hallazgos ecográficos de la APs no revisten carácter específico, ya que los mismos pueden presentarse en otras enfermedades de carácter inflamatorio, como la artritis reumatoide. Entre los principales se mencionan:

– **Sinovitis:** la distensión de la cápsula articular generalmente es una de las primeras manifestaciones del proceso inflamatorio. La misma puede presentar un amplio grado de variabilidad, desde una modesta franja líquida

(en la fase inicial de la enfermedad), hasta una marcada distensión con contenido proliferativo (Figura 1A).

Las maniobras dinámicas durante el examen facilitan la interpretación de los hallazgos. Por ejemplo, una compresión de los tejidos blandos con el transductor ayuda a discriminar el contenido exudativo (que colapsa fácilmente) del proliferativo (que no colapsa con la compresión).

– **Erosiones:** las erosiones en el curso de APs no difieren de las de otro tipo de artritis. Las mismas se presentan como una neta interrupción del perfil óseo, evidenciables en corte longitudinal y transversal, que pueden localizarse en diferentes niveles. Un lugar de particular interés en pacientes con APs son las articulaciones interfalángicas distales de las manos.

– **Aumento de la vascularización:** la APs generalmente se presenta con un mayor grado de hiperemia respecto a otras artritis crónicas (Figura 1B). El estudio de la vascularización sinovial mediante el PD provee información acerca del grado de actividad del proceso inflamatorio. En fases iniciales la señal PD puede ser mínima y localizarse en áreas anatómicas específicas, como la almohadilla grasa o *fat pad* (Figura 1C), mientras que en fases tardías se pueden encontrar marcadas señales PD en el interior de la proliferación sinovial o de las erosiones óseas.

Tendones

En la APs la ecografía juega un rol importante en la detección de inflamación a nivel de los tendones con vaina sinovial o sin ella:

– **Tendones con vaina sinovial:** en estas estructuras la ecografía permite la detección de tenosinovitis –que se ve como un halo anecoico o hipoeicoico alrededor de tendón– (exudativa o proliferativa), tendinopatía (pérdida de la ecotextura fibrilar normal) y lesiones intratendinosas.

La dactilitis o “dedo en salchicha” es una manifestación común en pacientes con APs.⁽¹⁵⁾ La misma presenta un conjunto de anomalías ecográficas caracterizadas por tenosinovitis de los tendones flexores, sinovitis de las articulaciones interfalángicas proximal y distal y edema difuso de los tejidos blandos circundantes (Figura 1D).⁽¹⁵⁾

– **Tendones sin vaina sinovial:** en estos casos se pueden documentar engrosamientos del cuerpo de los tendones (que pueden adoptar una apariencia fusiforme) asociados con alteraciones de la ecogenicidad intratendinosa y presencia o no de señal PD. Un cuadro ecográfico frecuente es la peritendinitis, que se caracteriza por la formación de un edema peritendinoso hipoeogénico asociado usualmente con la presencia de señal PD (Figura 1E).

Entesis

El compromiso de las entesis es una manifestación común en APs. Los equipos ecográficos de última generación permiten observar en detalle las alteraciones morfoestructurales de las entesis y el respectivo grado de vascularización de las mismas.

Los hallazgos ecográficos que se pueden encontrar a nivel de las entesis varían en base a la fase de actividad de

la enfermedad. En fases tempranas es posible identificar aumento del espesor, alteraciones de la ecogenicidad (asociado o no a edema intratendíneo) y pérdida de la regularidad de los márgenes. En esta fase por lo general no se verifica daño óseo. En etapas avanzadas es posible observar los hallazgos previamente mencionados y alteraciones del perfil óseo debidas a la presencia de entesofitos (calcificación a nivel de la inserción del tendón) y/o erosiones óseas (Figura 1F).

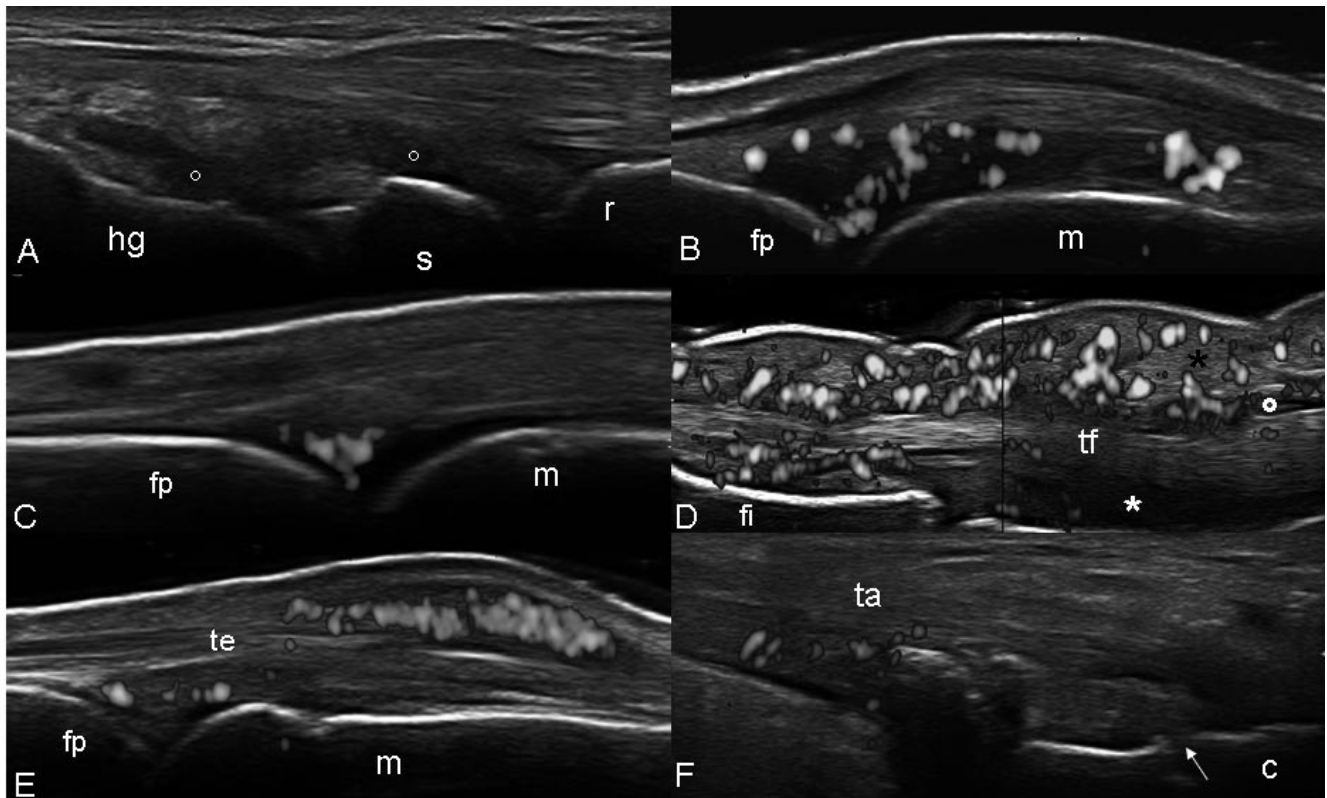


Figura 1. Artritis psoriática. Segunda articulación metacarpofalángica. Corte longitudinal dorsal. **A.** Marcada distensión de la cápsula articular con signos de evidente proliferación sinovial (**círculo**). Notar cómo la marcada distensión de la cápsula articular desplaza al tendón extensor digital (**te**) obligándolo a asumir una trayectoria convexa. **B.** Muñeca. Marcada distensión de la cápsula articular de las articulaciones radio-carpiana e intercarpiana con presencia de proliferación sinovial (**círculo**) y señal power Doppler intraarticular. La flecha indica el proceso erosivo generado por la intensa actividad inflamatoria. **C.** Presencia de intensa señal power Doppler distribuida prevalentemente a nivel de la *fat pad*, en ausencia de otros signos ultrasonográficos indicadores de inflamación. **D.** Tendón superficial y profundo del tercer dedo de la mano. Corte longitudinal palmar

en visión extendida. "Dactilitis". El cuadro ecográfico muestra la presencia conjunta de tenosinovitis (**círculo**), sinovitis de la articulación interfalángica proximal (**asterisco**) y edema del tejido blando adyacente (**asterisco negro**). **E.** Tercera articulación metacarpofalángica. Corte longitudinal dorsal. Peritendinitis. Notar cómo la señal power Doppler se distribuye prevalentemente alrededor del tendón extensor digital. **F.** Tendón de Aquiles. Corte longitudinal dorsal. **A.** Alteración de la ecoestructura fibrilar del tendón con presencia de marcada señal power Doppler distribuida en el interior del tendón y presencia de múltiples erosiones a nivel del hueso calcáneo (**flechas**). **M** = hueso metacarpiano; **fp** = falange proximal; **te** = tendón extensor digital; **s** = hueso semilunar; **hg** = hueso grande; **tf** = tendón flexor; **fi** = falange intermedia; **fd** = falange distal; **erc** = tendón extensor radial del carpo; **ta** = tendón de Aquiles; **c** = hueso calcáneo.

Piel psoriática

En sujetos sanos la epidermis se presenta como una banda hiperecogénica sutil y regular de espesor sustancialmente homogéneo. La dermis se muestra como una banda de mayor espesor y menor ecogenicidad respecto a la epidermis (Figura 2A).

La ecografía demuestra una serie de anomalías morfoestructurales que se verifican en la epidermis y dermis de la placa psoriática. En escala de grises los hallazgos más comunes son el engrosamiento de la epidermis y la dermis con respecto a la piel normal circundante y la presencia de una banda anecogénica en la parte superior de la dermis. En ocasiones un exagerado aumento del espesor de la epidermis puede generar una sombra acústica posterior que limita la correcta visualización de la dermis subyacente. El PD documenta los diversos grados de hiper vascularización patológica focalizados prevalentemente a nivel de la dermis (Figura 2B).

Uña psoriática

Los cambios ecográficos en la onicopatía psoriática se concentran en el lecho y la placa ungueal. La placa ungueal normalmente se presenta como una estructura trilaminar, con dos bandas hiperecogénicas periféricas y una central anecogénica (Figura 2C).

Las anomalías patológicas de la onicopatía psoriática se concentran a nivel del plato y del lecho ungueal. En fases tempranas se puede observar una pérdida mínima de la definición de la línea del plato ventral, mientras que en fases más tardías son frecuentes el aumento del espesor del lecho ungueal (> 3 mm) y la completa fusión de los platos ungueales (con pérdida de la línea anecogénica intermedia y la trilaminaridad). Contrariamente a otros sitios anatómicos, una mínima cantidad de flujo sanguíneo puede ser detectado en condiciones normales a nivel de la base de la uña (debido a la presencia de venas y arterias delgadas). Este flujo sanguíneo se incrementa grandemente cuando hay compromiso ungueal (Figura 2D).

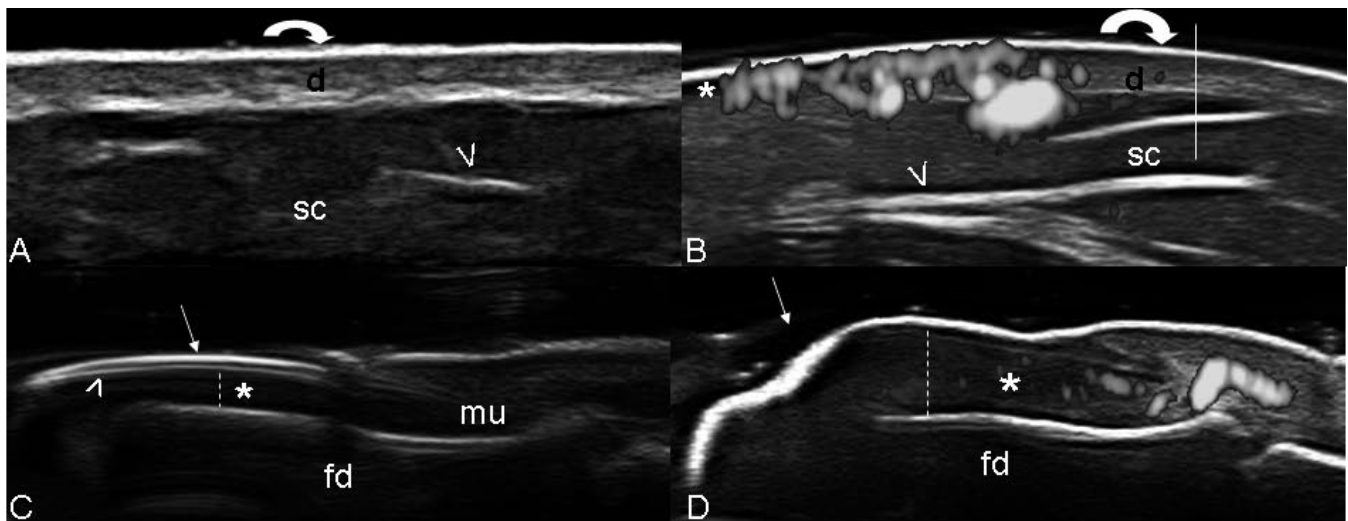


Figura 2. Psoriasis. **A.** Sujeto sano. Corte longitudinal a nivel del antebrazo. La epidermis (**flecha curvada**) está representada por una sutil línea regular e hiperecogénica (**flecha curva**). La dermis (**d**) se observa como una banda más ancha con menor ecogenicidad. El tejido celular subcutáneo (sc) se muestra como una estructura hipoeecogénica con presencia de fibras de tejido conectivo en su interior (**cabeza de flecha**). **B.** Placa psoriática a nivel del antebrazo. Se evidencia un marcado aumento del espesor de la epidermis y de la dermis respecto a la piel sana. Notar además la presencia de una banda anecogénica debajo de la placa (**asterisco**) y de señal power Doppler. **C.** Uña. Sujeto sano. **A.** Corte longitudinal. **B.** Corte transversal. Se evidencia la estructura trilaminar

típica de la placa ungueal generada por el plato ventral (**cabeza de flecha**) y el dorsal (**flecha**), que rodean la estructura anecogénica intermedia. En la parte inferior se aprecia el lecho ungueal (**asterisco**). La **línea vertical** indica el punto donde se realizó la medida del espesor del lecho ungueal (1,6 mm). **C-D.** Onicopatía psoriática. Se observa la pérdida de la estructura trilaminar de la placa ungueal secundaria a la fusión de ambos platos, además de un incremento del espesor del lecho ungueal (**asterisco**) con presencia de señal power Doppler. La **línea vertical** indica el punto preciso donde se realizó la medida del espesor del lecho ungueal (3,6 mm). **Fd** = falange distal; **mu** = matriz ungueal.

TABLA 1.
PRINCIPALES HALLAZGOS ECOGRÁFICOS EN APs.

Articulación	<ul style="list-style-type: none"> – Sinovitis exudativa: colección intracapsular anecoica o hipoeoica que distiende la cápsula. Desplazable a la compresión. – Sinovitis proliferativa: proliferación de tejido ecogénico dentro de la cavidad articular que puede mostrar señal PD. No desplazable a la compresión. – Erosión ósea: interrupción de la superficie ósea visible en el plano transversal y longitudinal.
Tendón	<ul style="list-style-type: none"> – Tendones con vaina sinovial: Tenosinovitis (exudativa/proliferativa). Puede presentar señal PD. – Tendinitis/Tendinosis: inflamación del tendón con pérdida del patrón fibrilar normal y áreas de hipoeocogenicidad. – Ruptura tendinosa: parcial, se visualiza como una zona hipoeoica en el cuerpo del tendón. Total, se observa discontinuidad del espesor total del tendón.
Dactilitis	<ul style="list-style-type: none"> – Tenosinovitis de los tendones flexores de los dedos – Sinovitis – Edema de los tejidos blandos
Entesis	<ul style="list-style-type: none"> – Entesitis: alteración de la ecogenicidad normal, aumento del espesor, bursitis asociada, alteración del perfil óseo (erosiones/entesofitos).
Piel	<ul style="list-style-type: none"> – Placa psoriásica, espesor aumentado de epidermis y dermis, con señal PD en dermis.
Uña	<ul style="list-style-type: none"> – Onicopatía psoriática, alteración de la estructura trilaminar normal, señal PD aumentada.

DISCUSIÓN

La APs puede presentar diversas alteraciones debido al compromiso de articulaciones, tendones, entesis, piel y/o uña.⁽⁵⁻¹³⁾ En la evaluación inicial, y para un correcto seguimiento de la enfermedad, se deben tener en cuenta todas las estructuras mencionadas.

El Grupo de Investigación y Evaluación de la Psoriasis y Artritis Psoriática (GRAPPA) resaltó el valor de las imágenes en APs desde una perspectiva reumatológica y dermatológica.⁽¹⁶⁾ Actualmente existe suficiente evidencia literaria que demuestra el rol de la ecografía y su alta sensibilidad en el diagnóstico y la evaluación de sinovitis, entesitis y tenosinovitis en APs.^(5-13, 17-26) Pero aún permanece relativamente incierto su potencial en el estudio de la piel y la uña en estos pacientes.⁽²⁷⁻³⁰⁾

Las anormalidades ecográficas que presentan la piel y la uña psoriática son generadas por una serie de cambios morfoestructurales que van desde la hiperqueratinización hasta la dilatación y neoangiogénesis de los vasos papilares localizados a nivel de la dermis. Éstos son fácilmente documentables utilizando ecógrafos de última generación provistos de sondas de alta frecuencia (> 15 MHz) y módulos PD altamente sensibles (>10 MHz).

Considerando que la fisiopatología de la neoangiogénesis de la placa y la uña psoriática es similar a la verificada en la membrana sinovial,⁽¹⁶⁾ nuestras observaciones pueden fácilmente generar la hipótesis de que la ecografía se puede perfilar como un potente instrumento para realizar un “completo y detallado” examen de los pacientes con APs.

Otro beneficio del US es su utilidad en el monitoreo del tratamiento orientado a las diversas manifestaciones de la enfermedad, que si bien conocida, se encuentra poco explorada hasta el momento.⁽³¹⁻³³⁾ En este aspecto se ha demostrado la habilidad de la ecografía en la evaluación de los cambios morfoestructurales de la placa psoriática en respuesta al tratamiento con anti TNF alfa.⁽²⁸⁾

En conclusión, el presente reporte muestra la evidencia gráfica de la utilidad de la ecografía en el estudio de las diversas estructuras comprometidas en los pacientes con APs. Estudios de validación que incluyan un mayor número de pacientes se hacen necesarios para determinar la verdadera aplicación de estas observaciones.

REFERENCIAS BIBLIOGRÁFICAS

1. Gladman DD, Antoni C, Mease P, Clegg DO, Nash P. Psoriatic arthritis: epidemiology, clinical features, course, and outcome. *Ann Rheum Dis* 2005; 64 (Suppl 2):ii14-17.
2. McGonagle D, Conaghan P, Emery P. Psoriatic arthritis – a unified concept 20 years on. *Arthritis Rheum* 1999; 42:1080-1086.
3. Mease PJ. Recent advances in the management of psoriatic arthritis. *Curr Opin Rheumatol* 2004; 16:366-370.
4. Ritchlin CT From skin to bone: translational perspectives on psoriatic disease. *J Rheumatol* 2008; 35:1434-1437.
5. Grassi W, Filippucci E. Is power Doppler sonography the new frontier in therapy monitoring? *Clin Exp Rheumatol* 2003; 21:424-428.
6. Kane D. The role of ultrasound in the diagnosis and management of psoriatic arthritis. *Curr Rheumatol Rep* 2005; 7:319-324.
7. Ory PA, Gladman DD, Mease PJ. Psoriatic arthritis and imaging. *Ann Rheum Dis* (2005); 64:55-57.
8. Tan AL, McGonagle D. Imaging of seronegative spondyloarthritis. *Best Pract Res Clin Rheumatol* 2008; 22:1045-1059.
9. McGonagle D. Imaging the joint and entheses: insights into pathogenesis of psoriatic arthritis. *Ann Rheum Dis* 2005; 64 (suppl 2):58-60.
10. Evangelisto A, Wakefield R, Emery P. Imaging in early arthritis. *Best Pract Res Clin Rheumatol* 2004; 18:927-943.
11. Weiner SM, Jurenz S, Uhl M, Lange-Nolde A, Warnatz K, Peter HH, Walker UA. Ultrasonography in the assessment of peripheral joint involvement in psoriatic arthritis: a comparison with radiography, MRI and scintigraphy. *Clin Rheumatol* 2008; 27:983-989.
12. Wiell C, Szkudlarek M, Hasselquist M, Møller JM, Vestergaard A, Norregaard J, Terslev L, Ostergaard M. Ultrasonography, magnetic resonance imaging, radiography, and clinical assessment of inflammatory and destructive changes in fingers and toes of patients with psoriatic arthritis. *Arthritis Res Ther* 2008; 10:402.
13. Fournié B, Margarit-Coll N, Champetier de Ribes TL, Zabraniecki L, Jouan A, Vincent V, Chiavassa H, Sans N, Railhac JJ. Extrasynovial ultrasound abnormalities in the psoriatic finger. Prospective comparative power-Doppler study versus rheumatoid arthritis. *Joint Bone Spine* 2006; 73:527-531.
14. Backhaus M, Burmester GR, Gerber T, Grassi W, Machold KP, Swen WA, Wakefield RJ, Manger B. Working Group for Musculoskeletal Ultrasound in the EULAR Standing Committee on International Clinical Studies including Therapeutic Trials. Guidelines for musculoskeletal ultrasound in rheumatology. *Ann Rheum Dis* 2001; 60:641-649.
15. Moll JM, Wright V. Psoriatic Arthritis. *Semin Arthritis Rheum* 1973; 3:55-78.
16. Coates LC, Anderson RR, Fitzgerald O, Gottlieb AB, Kelly SG, Lubrano E, McGonagle DG, Olivieri I, Ritchlin CT, Tan AL, De Vlam K, Helliwell PS. Clues to the pathogenesis of psoriasis and psoriatic arthritis from imaging: a literature review. *J Rheumatol* 2008; 35:1438-1442.
17. Grassi W, Cervini C. Ultrasonography in rheumatology: an evolving technique. *Ann Rheum Dis* 1998; 57:268-271.
18. Kane D, Stafford L, Bresnihan B, FitzGerald O. A prospective, clinical and radiological study of early psoriatic arthritis: an early synovitis clinic experience. *Rheumatology* 2003; 42:1460-1468.
19. Grassi W, Filippucci E, Farina A, Cervini C. **Sonographic imaging of tendons.** *Arthritis Rheum* 2000; 43:969-976.
20. Kane D, Greaney T, Bresnihan B, Gibney R, FitzGerald O. Ultrasonography in the diagnosis and management of psoriatic dactylitis. *J Rheumatol* 1999; 26:1746-1751.
21. Olivieri I, Barozzi L, Favaro L, Pierro A, de Matteis M, Borghi C, Padula A, Ferri S, Pavlica P. Dactylitis in patients with seronegative spondyloarthropathy. Assessment by ultrasonography and magnetic resonance imaging. *Arthritis Rheum* 1996; 39:1524-1528.
22. D'Agostino MA, Said-Nahal R, Hacquard-Bouder C, Brasseur JL, Dougados M, Breban M. **Assessment of peripheral enthesitis in the spondyloarthropathies by ultrasonography combined with power Doppler: a cross-sectional study.** *Arthritis Rheum* 2003; 48:523-533.
23. Galluzzo E, Lischi DM, Taglione E, Lombardini F, Pasero G, Perri G. **Sonographic analysis of the ankle in patients with psoriatic arthritis.** *Scan J Rheumatol* 2000; 29:52-55.
24. Balint PV, Kane D, Wilson H, McInnes IB, Sturrock RD. Ultrasonography of enthesal insertions in the lower limb in spondyloarthropathy. *Ann Rheum Dis* 2002; 61:905-910.
25. De Miguel E, Cobo T, Muñoz-Fernández S, Naredo E, Usón J, Acebes JC, Andréu JL, Martín-Mola E. Validity of entheses ultrasound assessment in spondyloarthropathy. *Ann Rheum Dis* 2009; 68:169-174.
26. Filippucci E, Aydin SZ, Karadag O, Salaffi F, Gutierrez M, Direskeneli H, Grassi W. Reliability of high-resolution ultrasonography in the assessment of Achilles tendon enthesopathy in seronegative spondyloarthropathies. *Ann Rheum Dis* 2009. [Epub ahead of print.]
27. Wortsman XC, Holm EA, Wulf HC, Jemec GB. Real-time spatial compound ultrasound imaging of skin. *Skin Res Technol* 2004; 10:23-31.
28. Gutierrez M, Filippucci E, Bertolazzi C, Walter Grassi. **Sonographic monitoring of psoriatic plaque.** *J Rheumatol* 2009; 36:850-851.
29. Wortsman X, Jemec GB. Ultrasound Imaging of Nails. *Dermatol Clin* 2006; 24:323-328.
30. Gutierrez M, Wortsman X, Filippucci E, De Angelis R, Filosa G, Grassi W. High frequency ultrasound imaging in the evaluation of psoriasis: nail and skin involvement. *J Ultrasound Med* 2009; 28:1569-74.
31. Fiocco U, Cozzi L, Rubaltelli L, Rigon C, De Candia A, Tregnaghi A, Gallo C, Favaro MA, Chieco-Bianchi F, Baldovin M, Todesco S. **Long-term sonographic follow-up of rheumatoid and psoriatic proliferative knee joint synovitis.** *Br J Rheumatol* 1996; 35:155-163.
32. Fiocco U, Cozzi L, Chieco-Bianchi F, Rigon C, Vezzù M, Favero E, Ferro F, Sfriso P, Rubaltelli L, Nardacchione R, Todesco S. Vascular changes in psoriatic knee synovitis. *J Rheumatol* 2001; 28:2480-2486.
33. Fiocco U, Ferro F, Cozzi L, Vezzù M, Sfriso P, Checchetto C, Bianchi FC, Nardacchione R, Piccoli A, Todesco S, Rubaltelli L. Contrast medium in power Doppler ultrasound for assessment of synovial vascularity: comparison with arthroscopy. *J Rheumatol* 2003; 30:2170-2176.