

# Sonoanatomía de la Rodilla

Franz A. Otaiza P.,<sup>1</sup> María Lida Santiago,<sup>2</sup> Andy Abril,<sup>3</sup> Maynor Alberto Herrera<sup>4</sup> en nombre del grupo de ultrasonido PANLAR\*

<sup>1</sup>Reumatólogo, Clínica Vista Alegre, Caracas, <sup>2</sup>Reumatóloga, Hospital B. Rivadavia, Buenos Aires, Argentina, <sup>3</sup>Reumatólogo, División de Reumatología, Clínica Mayo Florida., <sup>4</sup>Reumatólogo, Unidad de Reumatología Hospital Roosevelt, Guatemala, Centro América

Coordinador editorial: Lucio Ventura Ríos

Coordinadores científicos: Marwin Gutiérrez y Carlos Pineda

## Resumen

*La rodilla es una región anatómica vasta en estructuras que pueden ser afectadas por diversas enfermedades de etiología diversa. La exploración física no siempre brinda un diagnóstico certero. La ultrasonografía es una técnica de imagen que ha demostrado validez y reproducibilidad para el estudio de la rodilla tanto para complementación diagnóstica como para evaluar la respuesta al tratamiento en varias enfermedades, así como servir de guía para aspiración o infiltraciones. Por ello es importante conocer la anatomía y la exploración por ultrasonografía de la región.*

**Palabras clave:** Anatomía, ultrasonografía, rodilla.

## Knee sonoanatomy

### Summary

*The knee is a vast region in anatomical structures that may be affected by various diseases of diverse etiology. Physical examination does not always provide an accurate diagnosis. Ultrasonography is an imaging technique that has proven validity and reproducibility for the study of the knee for both diagnostic and complementation to assess response to treatment in various diseases and to guide aspiration or infiltration. It is therefore important to know the anatomy and U.S. exploration of the region.*

**Key words:** Anatomy, sonography, knee.

## INTRODUCCIÓN

La rodilla es la articulación más grande del cuerpo humano y una de las más complejas. Su función biomecánica resulta muy compleja, pues por un lado ha de proveer una gran estabilidad en extensión completa para soportar el peso corporal sobre un área relativamente pequeña; pero al mismo tiempo debe estar dotada de la movilidad necesaria para la marcha y la carrera. Se estima que un cuarto de personas mayores de 55 años han tenido un episodio de dolor persistente de rodilla (> de una semana) a lo largo de su vida.<sup>(1)</sup> Las causas de dolor son múltiples, dentro de las que destacan la osteoartritis (OA), artritis reumatoide (AR), espondiloartritis (EA), artropatías microcristalinas, las lesiones deportivas y traumáticas. El examen clínico tiene limitaciones en la mayoría de los casos para establecer un diagnóstico etiológico del dolor.<sup>(2)</sup> La radiografía simple es de utilidad, pero tiene sus limitaciones, particularmente para el estudio de los tejidos blandos y en el caso de las enfermedades degenerativas como la OA, donde se ha demostrado que la relación entre gonalgia y evidencia de daño morfoestructural radiológico es pobre.<sup>(3)</sup> La ultrasonografía (US) es de gran utilidad en el estudio de la rodilla dolorosa porque ha demostrado ser superior al examen clínico para detectar derrame articular y quiste de Baker en pacientes con artritis crónicas.<sup>(2)</sup> Además, debido a la ventana acústica en la rodilla, la US permite evaluar varias estructuras anatómicas que son el blanco en diversas enfermedades reumáticas,<sup>(4)</sup> por lo que es un método de imagen de gran utilidad para el diagnóstico y seguimiento de varias de ellas y guía para la obtención de líquido sinovial para estudio de la patología de la región, así como para infiltración de esteroides o viscosuplementación. En esta revisión se describirán la anatomía pertinente y la técnica de exploración sonográfica de la rodilla.

Correspondencia: Franz Otaiza Pernaleta  
Clínica Vista Alegre, Caracas, Venezuela.  
Dirección: calle El Retiro, edif. anexo, piso 8, CP 1010, Caracas.  
Telf/fax 212-5639644  
Email: fotaiza@yahoo.com

## ANATOMÍA

La rodilla es la diartrodia más grande de la economía humana; en ella se unen tres huesos: el extremo inferior del fémur, el extremo superior de la tibia y la rótula. El fémur y la tibia conforman el cuerpo principal de la articulación, mientras que la rótula actúa como una polea y sirve de inserción al tendón del músculo cuádriceps y al tendón rotuliano. En su interior se encuentran los cóndilos, que revisten gran importancia para los movimientos que realiza la rodilla; sin embargo, debido a que su exploración por US es limitada, nos enfocaremos a las estructuras tendinosas, musculares, ligamentos, recesos y bursas que pueden ser valorados por esta técnica de imagen (Figura 1).

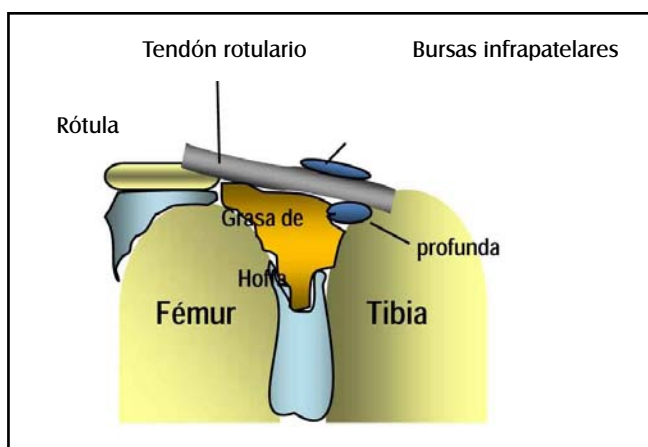


Figura 1. Estructuras anatómicas en corte longitudinal de rodilla.

Los ligamentos cruzados anterior (LCA) y posterior (LCP) y los colaterales interno (LCI) y externo (LCE) le brindan estabilidad a la rodilla.

**LCA:** se inserta en la espina tibial anterointerna y sigue un trayecto hacia atrás, arriba y hacia fuera para terminar en la cara interna del cóndilo femoral externo. Tiene como función primordial evitar el desplazamiento hacia delante de la tibia respecto al fémur.

**LCP:** se inserta en la espina tibial posteroexterna y sigue un trayecto hacia arriba, delante y adentro para terminar en la cara externa (lateral) del cóndilo femoral interno. Su función principal es evitar el desplazamiento hacia atrás de la tibia respecto al fémur.

**LCI:** tiene un fascículo superficial y otro profundo, va desde el cóndilo femoral interno hasta la cara anterointerna de la tibia.

**LCE:** es de aspecto cordonal y monofascicular, va desde el cóndilo femoral externo hacia abajo y hacia atrás hasta la parte anteroexterna de la cabeza del peroné.<sup>(5)</sup>

## Músculos extensores de la rodilla

Localizados en la región anterior y constituidos por el músculo cuádriceps, cuyo tendón se inserta en la base de la rótula, y al llegar al polo inferior de la misma se forma el tendón rotuliano y desde aquí se dirige hacia abajo hasta llegar a la tuberosidad anterior de la tibia.

## Músculos flexores de la rodilla

Se localizan tanto en la cara interna como externa; de los que se insertan en la interna el semimembranoso es el más posterior e interno de los flexores de la rodilla, y se localiza por detrás del cóndilo interno. Los músculos de la pata de ganso la componen el semitendinoso, recto interno y sartorio, los cuales se insertan por debajo de la tuberosidad tibial interna.

En la cara externa se localizan el tendón del bíceps crural, que se inserta en la cabeza del peroné, y el tracto iliotibial, que cubre la cara anteroexterna y se inserta en el tubérculo de Gerdy en la tibia.<sup>(5)</sup>

La articulación está rodeada por la cápsula articular y está recubierta por membrana sinovial. Esta articulación es rica en bursas que pueden distenderse por diversas patologías, principalmente mecánicas, inflamatorias, degenerativas o por microcristales.<sup>(6,7)</sup>

Una de las enfermedades que más afectan la rodilla es la osteoartritis, dañando el cartílago articular, que es una de las estructuras que pueden ser valoradas por la US.

## Indicaciones de la ultrasonografía

La anatomía de la rodilla, para su mejor comprensión, habitualmente se divide en los siguientes segmentos: Anterior (supra e infrapatelar), Medial, Lateral y Posterior; en la US este abordaje es muy útil, porque permite valorar ordenadamente las estructuras que se encuentran en los distintos segmentos. La Tabla 1 muestra las indicaciones.

La US es de gran utilidad en enfermedades reumáticas, por ejemplo, en OA permite diagnosticar sinovitis, evaluar el daño del cartílago femoral, sirve de guía para infiltración, ya sea de esteroides o viscosuplementación, en AR facilita explorar la presencia de sinovitis clínica o subclínica, derrame e hipertrofia sinovial, lesiones óseas y articulares, en EA valora las entesis y sinovitis, en artropatías microcristalinas permite diferenciar el depósito de cristales de urato monosódico y pirofosfato de calcio, en corredores, la lesión del tendón rotuliano, entre muchos otros.<sup>(4)</sup>

## Equipo

Para la región anterior de la rodilla pueden ser útiles

**TABLA 1.**  
**INDICACIONES DE LA ULTRASONOGRAFÍA EN RODILLA**

Anterior Suprapatelar	Síndrome patelofemoral, inestabilidad patelar y tendinopatía patelar, bursitis suprapatelar, plica sinovial y fenómeno de atrapamiento de grasa, evaluación del cartílago de carga, particularmente en osteoartritis y artropatías microcristalinas
Infrapatelar	Tendón rotuliano, especialmente en su inserción rotuliana (síndrome Sinding Larsen Johansson) y tibial (síndrome Osgood-Schlater), rodilla del saltador, entesopatía en espondiloartritis, hofritis, calcificaciones en la grasa de Hoffa
Medial	Tendinopatía anserina, bursitis, lesiones del ligamento colateral, lesiones del menisco medial y plica sinovial
Lateral	Síndrome de fricción de la banda iliotibial, tendinopatía del bíceps femoral, menisco lateral y lesión de la articulación tibio-peronea superior
Posterior	Quiste de Baker, tendinopatía del poplíteo y rotura de ligamento cruzado posterior.

los transductores con frecuencias mayores (10 MHz), ya que las estructuras que se encuentran en esta área son en general más superficiales, mientras que para la región posterior se sugiere el empleo de sondas con frecuencia de 5 a 7,5 MHz, que proporcionan una mejor visualización de las estructuras más profundas.

La técnica en escala de grises debe ser siempre complementada con la aplicación de la técnica Doppler de Poder.

### Técnica de exploración por US

La exploración de esta región implica tener al paciente en decúbito dorsal en posición neutral y con la rodilla flexionada para una mayor y mejor visualización del cartílago hialino femoral, así como para evaluar el tendón rotuliano en tensión.

### REGIÓN SUPRAPATELAR

Las estructuras de mayor interés en la región suprapatelar incluyen el tendón del cuádriceps, el receso suprapatelar y el cartílago troclear del fémur.

La región suprapatelar de la rodilla se observa mejor con el paciente acostado en posición supina neutral. El examen también puede ser realizado con la rodilla flexionada 20°-30°; esto se puede lograr colocando una almohada bajo el área poplíteica (Foto 1).<sup>(8)</sup> La flexión leve de la rodilla pone en tensión el tendón rotuliano, haciéndolo paralelo al transductor, y así evitando la anisotropía, al escanearlo en el eje longitudinal.

La primera estructura que sirve como punto de referencia es el tendón del cuádriceps, con su estructura fibrilar. En el eje longitudinal se puede apreciar la inserción en el polo superior de la rótula, donde a veces se puede identificar patología tendinosa y entesitis. Con frecuencia se puede apreciar la apariencia trilaminar del tendón del cuádriceps; el recto femoral es el más superficial, las fibras del vasto medial están en el centro, y las fibras más profundas son del vasto intermedio (Imagen 1).

Proximal a la patela se encuentran el cojín adiposo suprapatelar, que se aprecia como un área hipóecoica, y el cojín adiposo prefemoral, que está más profundo y proximal que el suprapatelar, inmediatamente sobre la línea cortical del fémur. Entre estas dos estructuras encontramos el receso suprapatelar. En condiciones normales, las superficies articulares están separadas por una fina capa de líquido sinovial. Cuando este volumen de líquido articular aumenta, se produce un derrame articular, lo que nos indica la existencia de una artropatía. Cuando hay líquido o hipertrofia sinovial, se aprecia distensión del receso, y al presionar con el transductor se puede saber si es líquido (se comprime) o hipertrofia sinovial (no se comprime).

Como parte del examen del receso suprapatelar, se deben también escanear las áreas medial y lateral al tendón del cuádriceps, ya que allí se puede acumular líquido sinovial, especialmente con el paciente en posición supina (Foto e Imagen 2). Estas áreas se pueden comprimir manualmente para desplazar y visualizar mejor el líquido articular.

El cartílago femoral se puede apreciar con la rodilla en flexión completa (Foto e Imagen 3), ya que el tendón del cuádriceps causa desplazamiento proximal de la rótula, permitiendo visualizar el cartílago con su estructura hipóecoica.<sup>(9)</sup>

El cartílago en condiciones normales se visualiza como una banda anecoica con bordes bien delimitados pertenecientes al margen superior (o condro-sinovial) e inferior (osteo-condral).

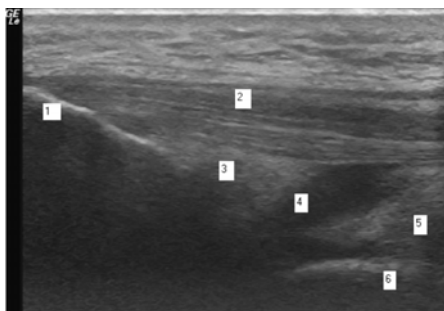
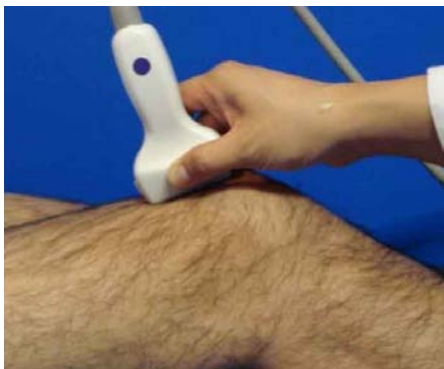

Foto e Imagen 1. Posición del transductor en longitudinal en la región suprapatelar y las estructuras a revisar. 1. Patela, polo superior. 2. Tendón del cuádriceps. 3. Cojín adiposo suprapatelar. 4. Líquido sinovial. 5. Cojín adiposo prefemoral. 6. Fémur.

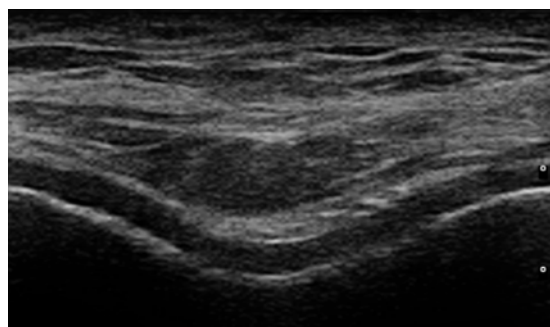
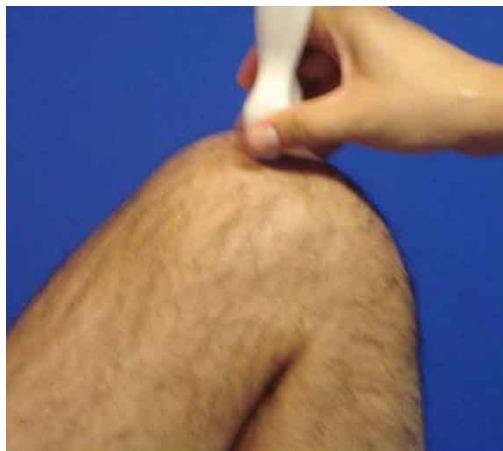

Foto e Imagen 3. Exploración longitudinal del cartílago hialino femoral.

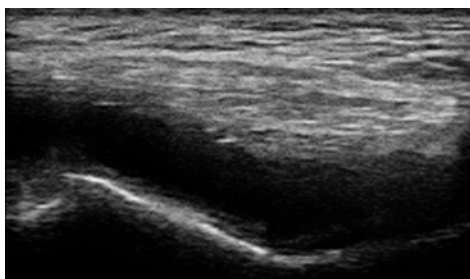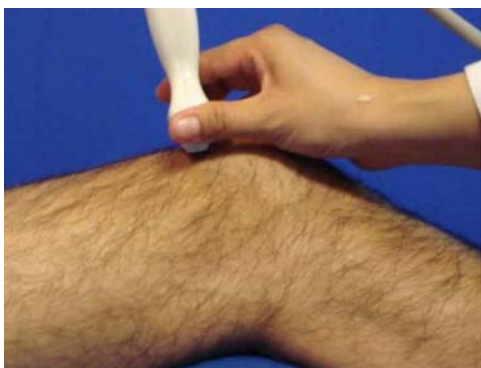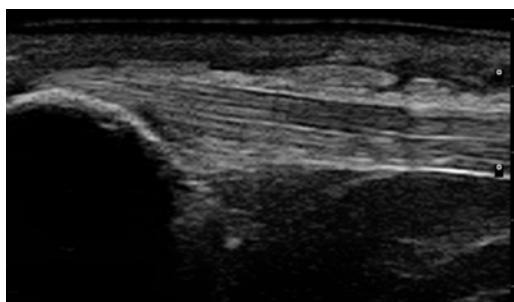


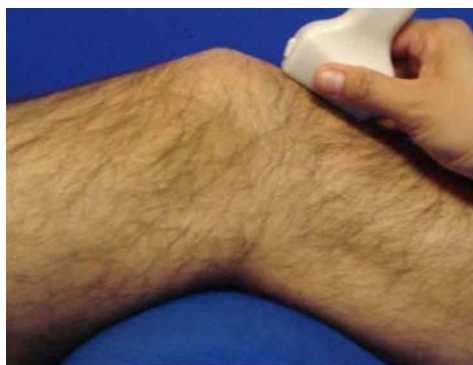Foto e Imagen 2. Transductor en posición transversal: se observa derrame sinovial en receso suprapatelar.

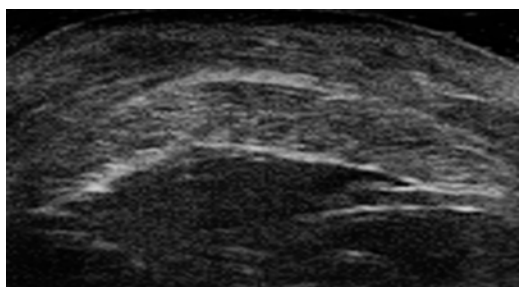
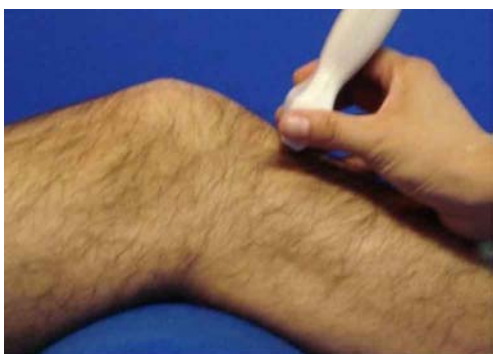### REGIÓN INFRAPATELAR

Esta región puede ser explorada en posición neutral o con la rodilla ligeramente flexionada. La sonda debe estar perpendicular al área de valoración, evitando la anisotropía que conlleva la exploración del tendón rotuliano y el cuádriceps en sus inserciones (Foto 4). Como regla, se deben hacer cortes tanto longitudinales como transversales, y dependiendo del nivel, se pueden encontrar las siguientes estructuras:

El tendón rotuliano ancho en su inicio en el tercio medio de la rótula tiene un diámetro de 2,9 mm en las mujeres y 3,5 mm en el hombre,<sup>(10)</sup> es de menor diámetro al insertarse en la tuberosidad de la tibia y habitualmente es de menor ecogenicidad en sus sitios de inserción. Profundo al tendón se sitúa la grasa de Hoffa, que normalmente se ve heterogénea, y adyacente a la tibia pueden ubicarse las bursas infrapatelar superficial y profunda como imágenes anecoicas sin que esto signifique patología, especialmente si su tamaño no supera los 2 mm (Imagen 4). Se debe girar la sonda en sentido transversal para evaluar el tendón rotuliano (Foto e Imagen 5).



**Foto e Imagen 4.** Exploración de la región infrapatelar en longitudinal. En la imagen se observa la inserción proximal del tendón rotuliano y, por debajo, la grasa de Hoffa.



**Foto e Imagen 5.** Exploración transversal del tendón rotuliano. El tendón se observa plano y ancho en forma brillante.

## REGIÓN MEDIAL Y LATERAL

Se deben explorar los recessos rotulianos medial y lateral, porque al ser zonas de declive se acumula el líquido sinovial en caso de existir derrame. Se sabe que los recessos parapatelares medial y lateral son parte del recesso suprapatelar, por lo que es válido comprimirlos manualmente y evaluar el aumento de líquido.

### Cara medial

Con el paciente en decúbito supino, la rodilla ligeramente flexionada en ángulo de  $10^\circ$  a  $20^\circ$  y con leve rotación externa se explora la región medial. Las estructuras que exploraremos desde la superficie hasta la profundidad son: ligamento colateral interno, cuerno del menisco interno y la inserción de los tendones de la pata de ganso o pes anserino (de anterior a posterior: sartorio, recto interno y semitendinoso).<sup>(11)</sup>

Se coloca la sonda longitudinalmente al eje mayor de la rodilla y desplazándola desde arriba hacia abajo, desde la porción proximal del cóndilo femoral medial hasta la metáfisis proximal de la tibia; se puede identificar al ligamento colateral interno. La zona donde más frecuentemente se lesiona es en la proximal, cerca del origen del cóndilo femoral (Foto e Imagen 6).

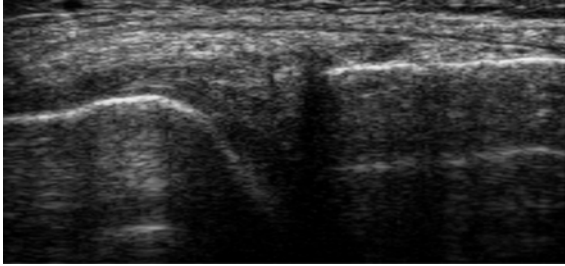
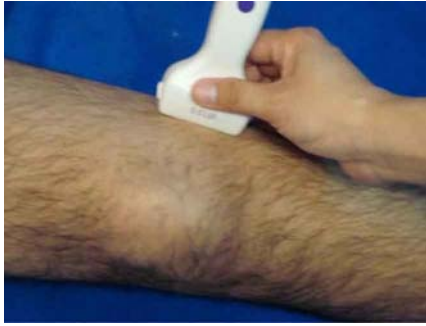En la interlínea articular se observa el cuerno del menisco interno, el cual es hiperecoico de forma triangular de base externa y vértice apuntando al interior de la articulación. Para examinar la inserción de la pata de ganso se desplaza la sonda hacia la tibia y ligeramente oblicua. Estos tendones se insertan en un único tendón en la cara superointerna de la tibia. En condiciones patológicas se puede observar la bursa anserina (Foto e Imagen 7).<sup>(12)</sup>

### Cara lateral

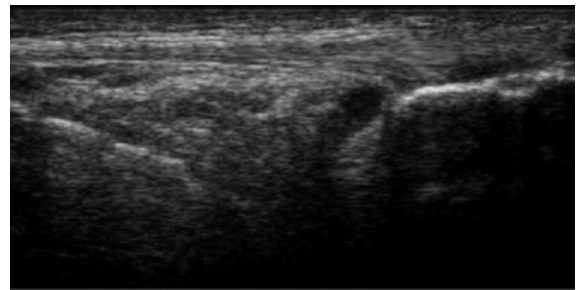
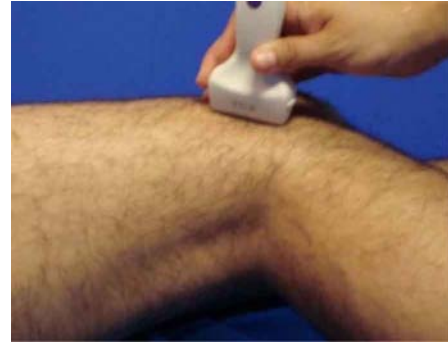Se puede estudiar en tres posiciones: en rotación interna con flexión de  $10^\circ$  a  $20^\circ$  (también está aceptado hacerlo con extensión completa), decúbito lateral o en prono (para valorar estructuras posterolaterales). Se examinarán de anterior a posterior: banda iliotibial, origen del tendón poplíteo, ligamento colateral lateral, tendón del bíceps femoral, cuerpo del menisco lateral y el espacio articular lateral (Foto e Imagen 8).

La cintilla iliotibial se identifica por el reparo anatómico óseo del tubérculo de Gerdy en la cara anterolateral de la tibia (Imagen 9). El origen del tendón poplíteo se localiza con referencia al surco poplíteo del cóndilo femoral externo, justo por delante del origen del ligamento colateral externo.

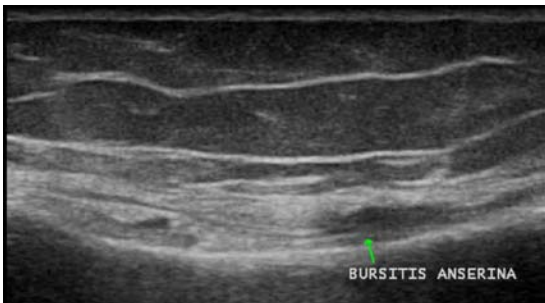
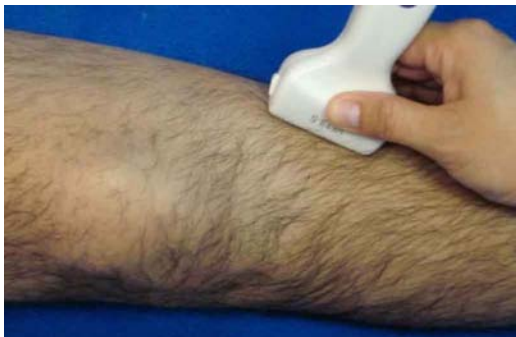El ligamento colateral externo, que se inicia en el cóndilo femoral externo, junto a la parte distal del tendón del bíceps femoral, tiene una inserción común en forma de V en la cabeza del peroné y aparece como una banda delgada hipoeoica.<sup>(13)</sup>



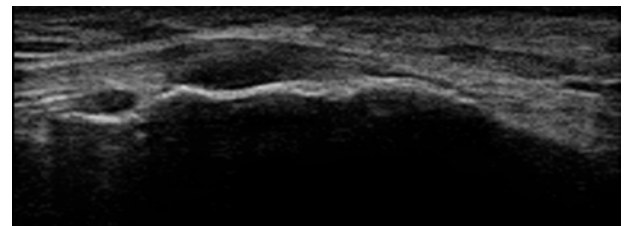
**Foto e Imagen 6.** Exploración del ligamento colateral medial o interno y del menisco medial de forma triangular y vértice interno.



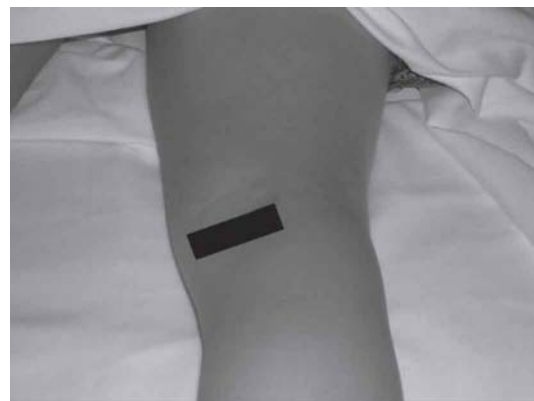**Foto e Imagen 8.** Exploración de la región lateral de la rodilla. En la imagen se ve el ligamento colateral externo. Habitualmente se observa hipoeoico por ser una estructura redondeada y de trayecto sinuoso.



**Foto e Imagen 7.** Exploración de la pata de ganso o pes anserino. En la imagen se observa una pequeña bursa anserina.



**Imagen 9.** Inserción de la banda iliotibial en el tubérculo de Gerdy.



**Foto 9.** Colocación del transductor en transversal sobre el cóndilo femoral interno para localizar la unión musculotendinosa donde se forma el quiste de Baker.

## REGIÓN POSTERIOR

Por US exploramos la fosa poplítea, que está delimitada:

- Lateralmente por el bíceps femoral (inserción en cabeza del peroné)
- Medialmente por los tendones: semitendinoso y semimembranoso
- Inferiormente por el gastrocnemio con sus cabezas lateral y medial.

### Contenido

Arteria y vena poplíteas, nervios tibial y peroneo común, ganglios linfáticos y grasa.<sup>(14)</sup>

Estudiamos esta región con el paciente en decúbito prono con el miembro inferior en extensión y los pies fuera del borde de la camilla.

Comenzamos colocando el transductor transversalmente en la zona postero-medial de la pantorrilla, donde se observa la eco-estructura típica del músculo gemelo superficial al músculo sóleo (Foto 9). Al movernos proximalmente hacia la interlínea articular encontramos el tendón del semimembranoso lateral a la cabeza medial del gastrocnemio (Imagen 10). Superficial al semimembranoso se halla el tendón del semitendinoso, más pequeño. Luego colocamos el transductor de forma longitudinal, para observar profundamente la interlínea articular posterior, el cuerno posterior del menisco medial hiperecoico y triangular.<sup>(14)</sup>

Con el transductor en posición sagital nos movemos lateralmente hasta localizar el menisco lateral (ML). El aspecto lateral del cuerno posterior del ML es difícil de ver debido a que el tendón poplíteo corre por su borde posterior; por esto la ultrasonografía es menos útil para evaluarlo.

Por último, rotamos el transductor de forma transversal y evaluamos la región central del compartimento posterior, donde encontramos el contenido del hueco poplíteo: el nervio tibial que corre adyacente a la arteria y vena poplíteas y el nervio peroneo común próximo al borde lateral del gemelo externo.<sup>(14)</sup>

### Bursa

En la zona medial del hueco poplíteo es donde buscamos la presencia de quistes sinoviales que representan el hallazgo ultrasonográfico más común.

Una bursa comúnmente estudiada es la gastrocnemio-semimembranosa. Cuando se encuentra distendida se denomina quiste de Baker (Imagen 11). Aproximadamente en un 50% de los adultos mayores de 50 años la articu-

lación de la rodilla se comunica con la bursa referida. La causa de quiste de Baker en el adulto es típicamente una artropatía de la rodilla que produce derrame sinovial.<sup>(12)</sup>

### Ligamentos cruzados

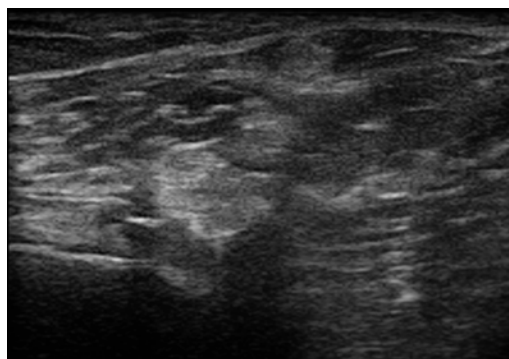
Para el estudio de los ligamentos cruzados anterior (LCA) y posterior (LCP) el estándar de oro continúa siendo la resonancia magnética, pero su evaluación con US en manos entrenadas puede proveer información adecuada de su estructura.

LCA: Se extiende de la región preespinal de la meseta tibial a la cara medial del cóndilo femoral ext.

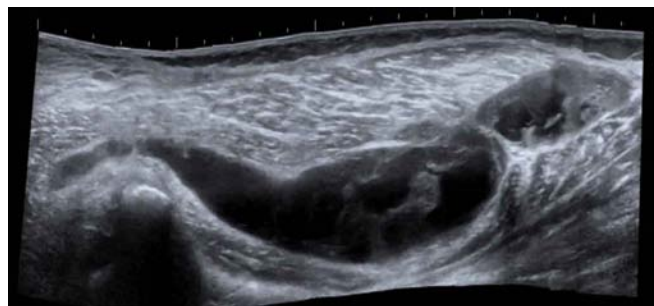
Su estudio no es sencillo. Para evaluar su inserción femoral la sonda debe posicionarse transversalmente en la fosa poplítea. Se observa hipoeoico y convexo, en el aspecto lateral del espacio intercondíleo.

LCP: Nace en la región retroespinal de la meseta tibial y se inserta en la cara intercondílea del cóndilo femoral interno (Imagen 12)

Se observa por ultrasonografía posicionando la sonda longitudinalmente en la línea media de la fosa. Normalmente tiene un margen posterior bien definido y forma triangular.<sup>(13)</sup>



**Imagen 10.** Sobre el cóndilo femoral se observa el tendón del semimembranoso y su unión con el músculo gemelo medial.



**Imagen 11.** Quiste de Baker (vista longitudinal): Quiste de gran tamaño, tabicado. Contenido líquido y proliferación sinovial que se observa como septos hiperecoicos, en comparación al líquido, en su interior. Observamos los extremos romos que reflejan indemnidad de sus paredes.

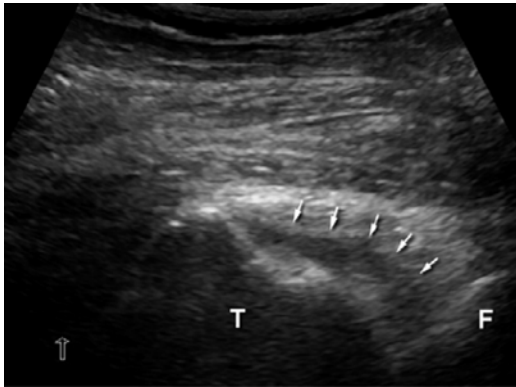


Imagen 12. LCP (flechas blancas). T (tibia), F (fémur).

## CONCLUSIÓN

La US es una herramienta útil para la exploración de la rodilla por la ventana acústica que ofrece la articulación, con potencial para evaluar las estructuras perie intraarticulares, como son: el cartilago hialino, el fibrocartilago de los meniscos, las entesis, ligamentos y bursas que se afectan frecuentemente en la región. La sistematización del examen ultrasonográfico es de importancia. El examen sonográfico de la rodilla debe ser implementado en la práctica cotidiana de la Reumatología.

\*Aliste Marta (Chile), Alva Magaly (Perú), Areny Roser (Chile), Audisio Marcelo (Argentina), Bertoli Ana (Argentina), Bouffard José Antonio (EE. UU.), Cerón Carmen (Colombia), Chávez-López Mario (México), Díaz-Coto José Francisco (Costa Rica), Duarte Margarita (Paraguay), Filippucci Emilio (Italia), Flores Víctor (EE.UU.), Godoy Francisco Javier (Honduras), González-Sevillano E (Ecuador), Gutiérrez Marwin (Italia), Hernández-Díaz Cristina (México), Herrera Maynor (Guatemala), Hoffman Fritz (México), Kourilovitch María (Ecuador), Mendonça Jose Alexander (Brasil), Möller Ingrid (España), Moya Carlos (México), Mora Claudia (Perú), Muñoz-Louis Roberto (República Dominicana), Naredo Esperanza (España), Neubarth Fernando (Brasil), Otaiza Franz (Venezuela), Py Guillermo Enrique (Argentina), Pineda Carlos (México), Quintero Maritza (Venezuela), Reginato Anthony (EE.UU.), Ruta Santiago (Argentina), Rodríguez Henríquez Pedro (El Salvador), Rosenffet Marcos (Argentina), Santiago Lida (Argentina), Sedano Óscar (Perú), Sevillano Edgardo (Panamá), Solano Carla (El Salvador), Urioste Lorena (Bolivia), Ventura Ríos Lucio (México), Villota Orlando (Colombia).

## REFERENCIAS BIBLIOGRÁFICAS

1. Symmons DP. Knee pain in older adults: the latest musculoskeletal "epidemic". *Ann Rheum Dis* 2001; 60:89-90.
2. Kane D, Balint P, Sturrock R. Ultrasonography is superior to clinical examination in the detection and localization of knee joint effusion in rheumatoid arthritis. *J Rheumatol* 2003; 30:966-971.
3. Lanyon P, O'Reilly S, Jones A, Doherty M. Radiographic assessment of symptomatic knee osteoarthritis in the community definitions and normal joint space. *Ann Rheum Dis* 1998; 57:595-601.

4. Meenagh G, Iagnocco A, Filippucci E, Riente L, Delle Sedie A, Bombardieri S, Valesini G, Grassi W. Ultrasound imaging for the rheumatologist IV. *Ultrasonography of the Knee. Clin Exp Rheumatol* 2006; 24:357-360.
5. Netter FH. Sistema musculoesquelético. Anatomía, fisiología y enfermedades metabólicas. Tomo 8.1 Masson 2001; 94-104.
6. Jacobson J. Knee ultrasound. *Musculoskeletal ultrasound. Saunders Elsevier* 2007; 224-263.
7. Friedman L, Finley K, Jurriens E. Ultrasound of the knee. *Skeletal radiology* 2001; 30:361-377.
8. Backhaus M, Burmester GR, Gerber T, Grassi W, Machold KP, Swin WA, Wikefield R, Manger B. Guidelines for musculoskeletal ultrasound in rheumatology. *Ann Rheum Dis* 2001; 60:641-649.
9. Eugene G. McNally. Ultrasonografía musculoesquelética. Ecografía de la rodilla. Cap 9. Lawrence Friedman, Rethy K. Chhem. Marban 2006.
10. Schmidt W, Schmidt H, Scick B, Gromnica Ihle E. Standard reference value for musculoskeletal ultrasonography. *Ann Rheum Dis* 2004; 63:988-994.
11. Ventura Ríos L. Manual de Ecografía Musculoesquelética. Ed. Médica Panamericana 2010. 1ª edición: 74-83.
12. Paczesny Ł, Kruczyński J. Ultrasound of the Knee. *Semin Ultrasound CT MRI*. 2011; 32:114-124.
13. van Holsbeeck MT, Introcaso JH. *Musculoskeletal ultrasound. 2nd edn. St Louis: Mosby* 2001.
14. Mike Bradley, Paul O'Donnell. *Atlas of musculoskeletal ultrasound anatomy. Lower limb. Knee* 184-213. Cambridge 2004.