

Sarcoidosis Peritoneal. A Propósito de Un Caso

DANIELA SEELMANN G^{1,2}, CHRISTIAN DAUVERGNE O^o, ESPERANZA BELTRÁN C³, ROSER ARENY M^{2,4}, FELIPE SAEZ C⁵

¹ Servicio de Medicina Interna, Hospital Félix Bulnes Cerda

² Docente, Universidad Mayor

³ Servicio de Anatomía Patológica, Hospital Félix Bulnes Cerda

⁴ Servicio de Reumatología, Hospital Félix Bulnes Cerda

⁵ Servicio de Imagenología, Hospital Félix Bulnes

^o Interno Medicina, Universidad Mayor

Palabras clave:

Sarcoidosis
sarcoidosis peritoneal
granulomas no caseificados.

Keywords:

Sarcoidosis
peritoneal sarcoidosis
no caseated granulomas

RESUMEN:

La sarcoidosis es una enfermedad inflamatoria multisistémica, caracterizada por granulomas no caseificados, de etiología desconocida. Dentro de esta, el compromiso seroso es muy infrecuente. Entre los diagnósticos diferenciales a considerar se encuentran patologías neoplásicas, infecciosas e inflamatorias. El tratamiento de la sarcoidosis peritoneal depende del grado, actividad y extensión de la enfermedad. Se presenta el caso de una paciente de 45 años, que consulta por dolor pélvico y aumento de perímetro abdominal de tres meses de evolución.

Peritoneal Sarcoidosis. About a Case

SUMMARY:

Sarcoidosis is a multisystemic inflammatory disease characterized by calcified granulomas of unknown etiology. Within this, the serous commitment is rare. Among the differential diagnoses are considered neoplastic, infectious and inflammatory diseases. Treatment of peritoneal sarcoidosis depends on the degree, activity and extent of the disease. We present the case of a 45 years old patient who consulted for pelvic pain and increased abdominal girth of three months of evolution.

Correspondencia:

Dra. Daniela Seelmann González
E-mail: daniseelmann@gmail.com

Caso Clínico

Se presenta el caso de una paciente mujer de 45 años de edad con antecedentes de Diabetes Mellitus tipo 2, insulino requirente, dislipidemia y tabaquismo activo. Consulta en ginecología por un cuadro de tres meses de evolución caracterizado por dolor pélvico y aumento del perímetro abdominal. Al examen físico ginecológico se palpa una masa anexial derecha de aproximadamente 3 cm de diámetro. Se realiza ecografía transvaginal en la que se visualizan formaciones sólido quísticas tabicadas en ambas regiones anexiales y la presencia de ascitis. La tomografía computada de abdomen y pelvis muestra engrosamiento omental difuso y engrosamiento nodular del peritoneo, ambas regiones anexiales aumentadas de tamaño a expensas de lesiones quísticas y engrosamiento mural de colon en relación al ángulo hepático, adenopatías mesentéricas, retroperitoneales y epicardiofrénicas pequeñas. Hallazgos compatibles con carcinomatosis peritoneal extensa (Figuras 1, 2 y 3A). Se realiza tomografía computada de tórax que mues-

tra adenopatías mediastínicas, peritraqueales y del espacio prevascular inespecíficas (Figuras 3B y 4). El CA 125 resulta elevado (227 U/ml con un valor normal < a 35) y el CEA normal. La colonoscopia muestra compresión extrínseca en colon izquierdo. Con estos hallazgos se sospecha cáncer ovárico con carcinomatosis peritoneal por lo que se realiza laparoscopia exploradora donde se evidencian útero y anexos normales, ascitis, torta omental y diseminación miliar por todo el peritoneo abdominal incluyendo diafragma e hígado. Se encuentra un tumor de 3 cm de diámetro en la cola del páncreas. Se realiza resección parcial del omento y se envía a anatomía patológica junto con muestra de líquido ascítico. El resultado de líquido ascítico es negativo para células neoplásicas y el estudio anatomopatológico informa inflamación crónica granulomatosa con múltiples granulomas de tipo epitelioides no necrotizantes tipo sarcoides (Figuras 5, 6 y 7). Se realiza tinción de PAS y Grocott la cual es negativa para hongos y tinción de Ziehl Nielsen que es negativa para BAAR.

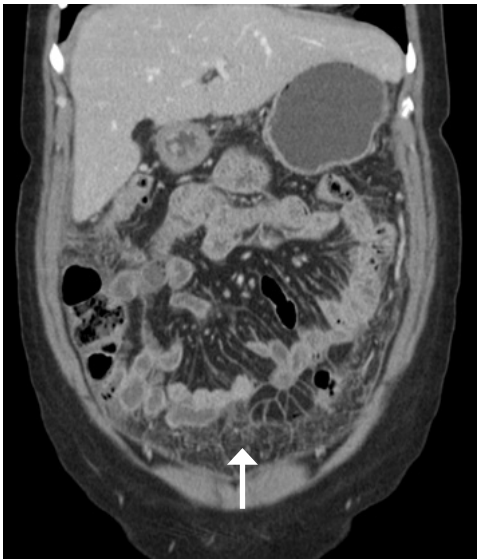


Figura 1 A.
Imagen coronal de tomografía computada de abdomen y pelvis contrastada, con un importante engrosamiento difuso omental y peritoneal "omental cake".

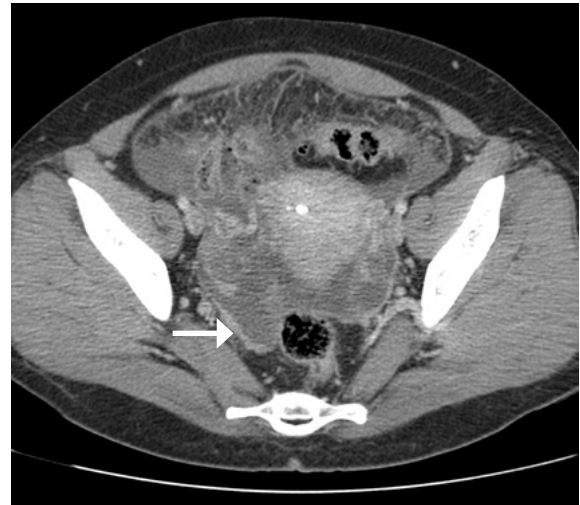

Figura 1 B.
Imagen axial de tomografía computada de abdomen y pelvis contrastada, a nivel de la excavación pelviana con un importante engrosamiento difuso peritoneal el que impresiona con áreas nodulares similar a un compromiso carcinomatoso.

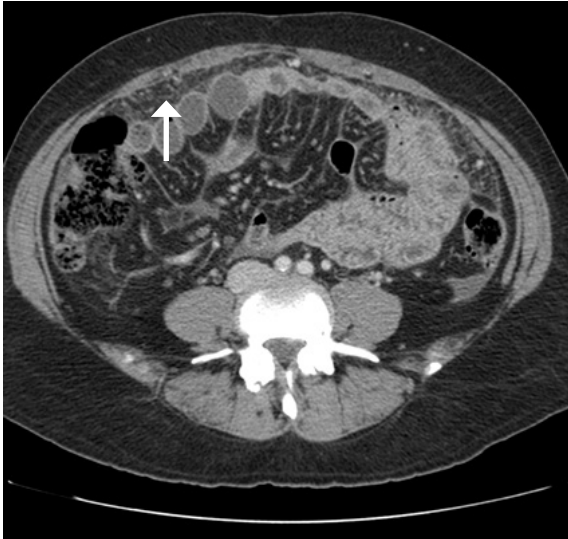

Figura 2 A.

Imagen axial de tomografía computada de abdomen y pelvis contrastada, a nivel de la bifurcación iliaca con un importante engrosamiento difuso omental y peritoneal "omental cake".

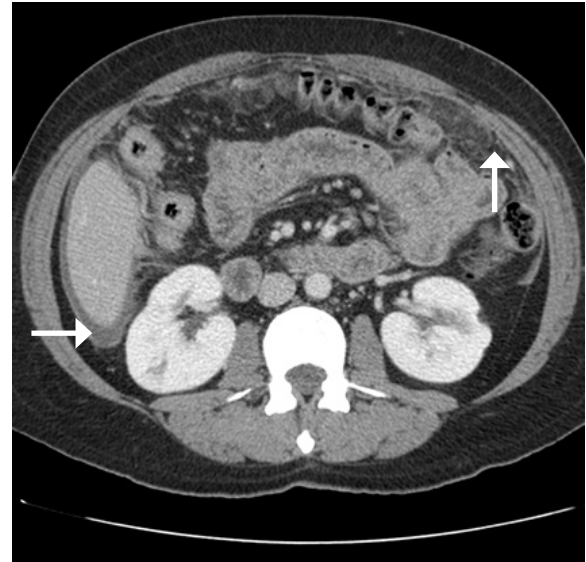


Figura 2 B.

Imagen axial de tomografía computada de abdomen y pelvis contrastada, a nivel de los hilios renales con un importante engrosamiento difuso omental y peritoneal "omental cake", también es visible leve ascitis perihepática.

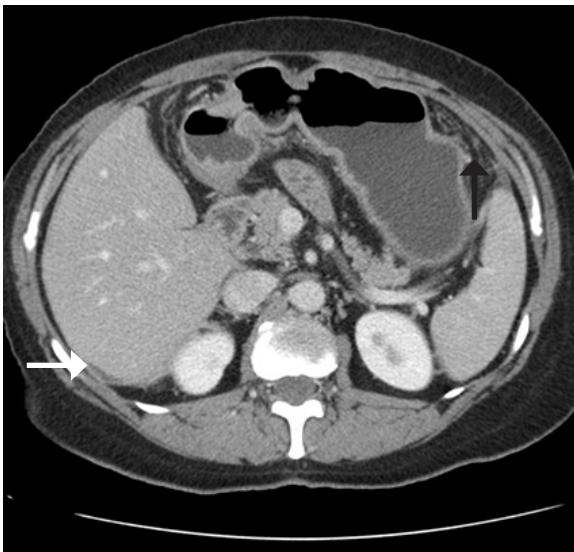


Figura 3 A.

Imagen axial de tomografía computada de abdomen y pelvis contrastada, a nivel gastrohepático con un leve engrosamiento difuso omental, también es visible escaso líquido laminar perihepático.

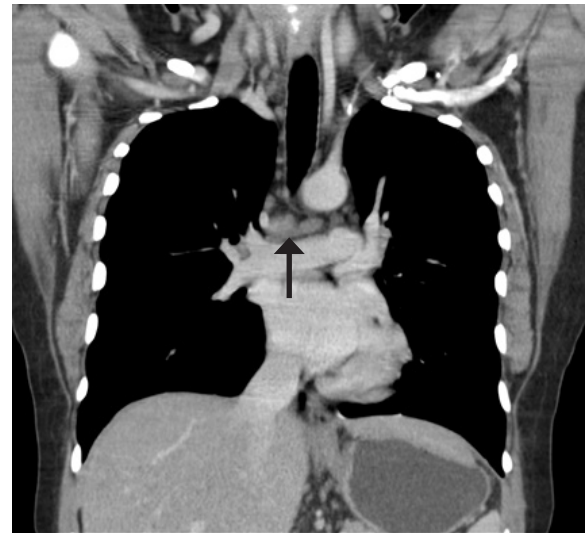


Figura 3 B.

Imagen coronal de tomografía computada de tórax contrastada, a nivel mediastínico e hilios pulmonares con pequeñas adenopatías subcentimétricas subcarinales.

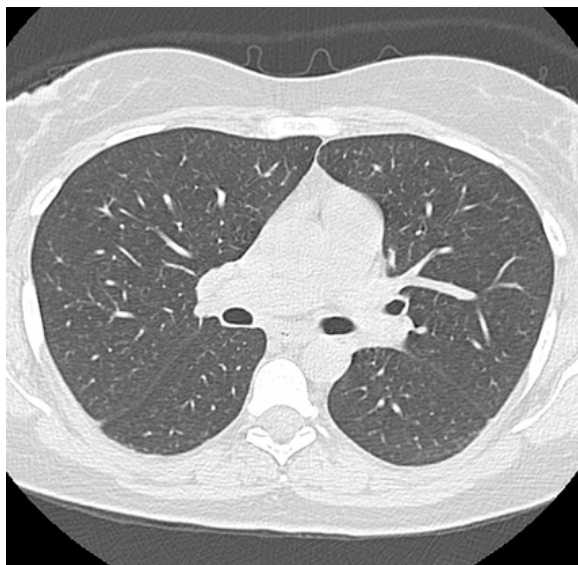


Figura 4 A.

Imagen axial de tomografía computada de tórax en reconstrucción de parénquima pulmonar a nivel de hilos pulmonares, sin evidencias de compromiso parenquimatoso pulmonar ni alteraciones que señalar.

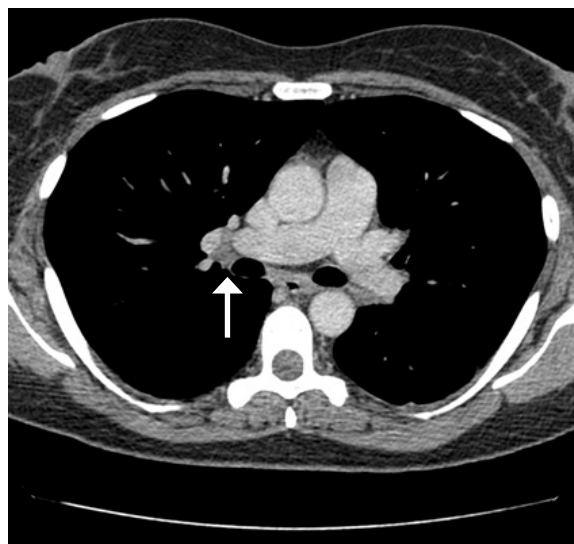


Figura 4 B.

Imagen axial de tomografía computada de tórax contrastada, a nivel mediastínico e hilos pulmonares con pequeñas adenopatías subcentimétricas hiliares derechas.

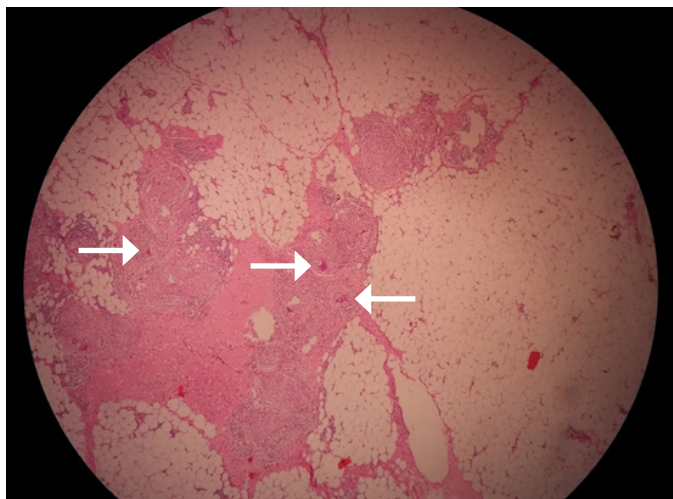


Figura 5.

Tinción HE 4X. Tejido blando fibroadiposo con lesiones granulomatosas múltiples no necrotizantes.

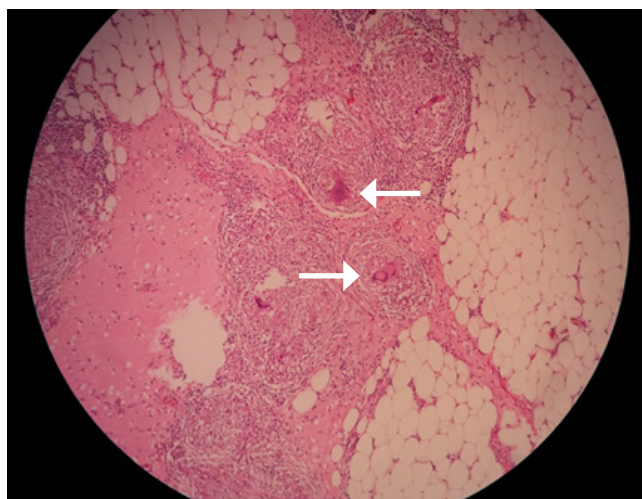


Figura 6.

Tinción HE 10X. Lesiones granulomatosas

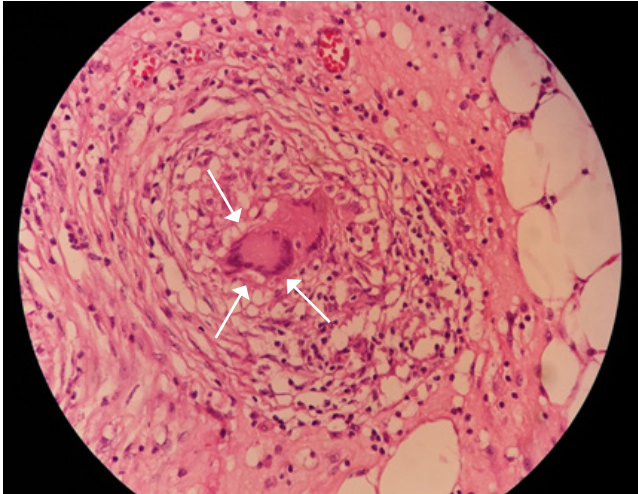


Figura 7.
Tinción HE 40x: Granuloma no necrotizante con células multinucleadas (flechas pequeñas)

Comentario

Introducción

La sarcoidosis es una enfermedad inflamatoria multisistémica de etiología desconocida. Se caracteriza por la presencia de granulomas no caseificados en ausencia de otras enfermedades granulomatosas. ^(1, 2) La mayoría de la evidencia sugiere una respuesta celular inmune exagerada a un antígeno desconocido. Su presentación clínica, compromiso de órganos y progresión son muy variables pero el compromiso de serosas y especialmente el compromiso peritoneal es muy infrecuente. ⁽³⁾ Dentro del diagnóstico diferencial se deben considerar enfermedades neoplásicas, infecciosas e inflamatorias.

Se estima una prevalencia global entre 10-20 por 100.000 habitantes y la epidemiología de la enfermedad varía de forma significativa según localización geográfica y raza. Es 3-4 veces más frecuente en pacientes afroamericanos y se han detectado tasas más altas en personas con descendencia escandinava o irlandesa. ^(4, 5) Se diagnostica generalmente entre los 20 y 40 años de edad con un predominio femenino. ⁽⁵⁾

Los órganos más frecuentemente afectados son los pulmones (90%) y el sistema linfático (30%). El compromiso extrapulmonar se puede presentar hasta en un 30% de los

casos siendo el abdomen el sitio más frecuente. ⁽²⁾ Dentro de este, el compromiso peritoneal es extremadamente raro. ⁽⁶⁾ Se debe tener en cuenta que la sarcoidosis abdominal puede ocurrir en ausencia de compromiso pulmonar o linfático. ⁽⁷⁾

Manifestaciones Clínicas

El compromiso abdominal se manifiesta más frecuentemente con ascitis y dolor abdominal.

1. Hígado. El compromiso hepático le sigue en frecuencia al pulmonar y al sistema linfático y como se mencionó previamente puede estar presente en ausencia de compromiso pulmonar (26%). Se puede presentar con hepatomegalia (que es lo más frecuente) asociado o no a esplenomegalia, granulomas, nódulos, hipertensión portal, cirrosis y trombosis de la vena porta. La RNM puede ayudar a diferenciar la sarcoidosis de metástasis hepáticas. ⁽⁴⁾

2. Tracto gastrointestinal. Su compromiso es extremadamente raro y en general es asintomático.

a) Estómago. En estudios de anatomía patológica hasta el 10% de los pacientes con sarcoidosis sistémica tenían infiltración de la mucosa gástrica por granulomas, principalmente en el antro. ⁽⁸⁾ El compromiso puede ser localizado (infiltración granulomatosa de la mucosa que produce úlceras, gastritis o nódulos) o difuso (fibrosis, engrosamiento parietal y reducción del lumen) y desde el punto de vista imagenológico se debe hacer el diagnóstico diferencial con linitis plástica. ⁽⁷⁾

b) Intestino. El colon sigmoidees es el que se ve comprometido con mayor frecuencia. Se pueden presentar nódulos, pólipos, erosiones, úlceras, lesiones obstructivas, estenosis o compresión extrínseca por adenopatías. ⁽⁹⁾ Se debe tener en cuenta que la sarcoidosis es una de las causas de apendicitis granulomatosa no infecciosa junto con la enfermedad de Crohn y los cuerpos extraños. ⁽¹⁰⁾

3. Páncreas. Se ha detectado compromiso en un 1-3% de los pacientes con enfermedad sistémica en series de autopsias. Se presenta con dolor abdominal, náuseas, vómitos, baja de peso o ictericia obstructiva. ⁽¹¹⁾ Puede ser por infiltración directa de tipo nodular o como una masa focal que generalmente se encuentra en la cabeza del páncreas.

4. Peritoneo.

a) Existe una asociación entre cicatrices de cirugías abdominales y sarcoidosis peritoneal. Se han reportados varios casos de sarcoidosis que se presentan como lesiones tumorales en relación a cicatrices. Puede ser solamente un fenómeno local o la presentación inicial de una enfermedad sistémica la cual se puede manifestar entre dos a ocho años después de la lesión cutánea.⁽³⁾

b) Peritonitis esclerosante que se caracteriza por dolor abdominal, obstrucción intestinal y engrosamiento del peritoneo con adherencias masivas.⁽¹²⁾

c) En el peritoneo se pueden ver múltiples nódulos granulomatosos peritoneales o una lesión única.

El compromiso aislado del sistema genital es raro, siendo los sitios más frecuentemente afectados el útero y los ovarios y principalmente en mujeres en edad reproductiva.

Por otra parte, se debe tener presente la asociación entre sarcoidosis y malignidad. De esta situación surge el planteamiento de dos problemas.

El primero es la dificultad para hacer un diagnóstico y etapificación precisa. Desde 1985 se han descrito al menos 60 casos de sarcoidosis asociada a malignidad. Dentro de las enfermedades malignas se han descrito melanomas, schwannomas, leucemia mieloide aguda, enfermedad de Hodgkin y carcinomas de ovario, cérvix, útero, mama, timo, pulmón, hígado y tracto digestivo. La sarcoidosis se ha localizado en el área tumoral en un 50% de los casos aproximadamente. Estas lesiones son una posible causa de confusión ya que pueden ser malinterpretadas como enfermedad metastásica del cáncer primario.

Con respecto al segundo problema que es una posible asociación etiológica entre estas dos enfermedades hay dos hipótesis. Una, es que la alteración inmunológica causada por la sarcoidosis es responsable del desarrollo posterior de la enfermedad maligna. La otra, es que la sarcoidosis representa una reacción sistémica al tumor maligno.

Aunque la asociación puede ser metacrónica o sincrónica, la sarcoidosis precede al cáncer la mayoría de las veces.

La evidencia que favorece la asociación entre sarcoidosis y malignidad se basa en reportes de casos y estudios epidemiológicos lo que implica sesgos de selección y clasificación por lo que el síndrome sarcoidosis-malignidad sigue siendo controversial.⁽¹³⁾

Laboratorio

El CA 125 es un marcador tumoral secretado por las células mesoteliales de la cavidad peritoneal. Se usa como marcador en tumores ováricos pero también puede estar elevado en la sarcoidosis y en otros procesos granulomatosos como la TBC lo que dificulta aún más el diagnóstico.⁽¹⁴⁾

El estudio del líquido ascítico que se obtiene en la sarcoidosis peritoneal generalmente tiene predominio linfocítico y una gradiente de albúmina sérica-líquido ascítico <1,1 g/dL.⁽¹⁵⁾

La medición de los niveles de la ECA no se hace de forma rutinaria. Se encuentran elevados en un 75% de los pacientes con sarcoidosis no tratada, pero su utilidad en el diagnóstico es limitada debido a su baja sensibilidad e insuficiente especificidad (10% de falsos positivos).⁽¹⁶⁾

Por otra parte, en sarcoidosis también puede haber positividad de exámenes que se usan habitualmente dentro del diagnóstico inmunológico. El factor reumatoideo (FR) puede estar positivo hasta en un 17% de los pacientes y los anticuerpos antinucleares (ANA) hasta en un 28,5% de los pacientes según un estudio realizado en Turquía de 42 pacientes.⁽¹⁷⁾

Diagnóstico

No existe una prueba diagnóstica definitiva para la sarcoidosis, por lo que para hacer el diagnóstico se requieren tres elementos: clínica y radiología compatible, exclusión de otras enfermedades que se pueden presentar de forma similar y detección de granulomas no caseificados en la biopsia.⁽⁵⁾

Dentro del diagnóstico diferencial de la sarcoidosis peritoneal se deben considerar enfermedades neoplásicas, infecciosas e inflamatorias. Los principales diagnósticos diferenciales son linfomas, enfermedad metastásica (carcinomatosis peritoneal), infecciones por micobacterias (incluso con PPD negativo), gastroenteritis eosinofílica, amiloidosis, fibromatosis, pseudotumor inflamatorio, enfermedad de Whipple, endometriosis y actinomicosis.^(18, 19)

Para confirmar el diagnóstico se deben obtener muestras para estudio histológico y objetivar la presencia de granulomas no caseificados, pero se debe considerar que también se pueden encontrar granulomas no caseificados en enfermedades infecciosas como TBC, brucelosis, histoplasmosis y coccidiomicosis; post exposición ocupacional al berilio y sílica, en neumonías por hipersensibilidad, in-

munosupresión congénita o adquirida y en asociación con tumores malignos.⁽¹³⁾

Tratamiento

La decisión de tratar la sarcoidosis gastrointestinal / peritoneal se basa en el grado, actividad y extensión de la enfermedad. Los pacientes asintomáticos, en general, no requieren tratamiento, en cambio aquellos sintomáticos y con inflamación granulomatosa importante en el estudio patológico se benefician del uso de corticoides como primera línea de tratamiento.⁽²⁰⁾

Cuando el tratamiento está indicado, en general, se parte con 30-40 mg de prednisona en 1 dosis diaria y luego se disminuye la dosis hasta una de mantención de 10-15 mg en un período de seis meses. La duración del tratamiento en aquellos que responden no está clara, pero en general se mantiene el tratamiento por al menos un año. Otros agentes pueden ser necesarios en aquellos pacientes que no responden a glucocorticoides o que no toleran los efectos adversos. En esos casos se pueden utilizar inmunosupresores como metotrexato, azatioprina y anti TNF.

La cirugía es necesaria en ciertos casos, especialmente cuando hay complicaciones como hemorragias, estenosis, obstrucción o perforación. La esplenectomía puede ser necesaria en los casos de compromiso esplénico.

Con respecto al tratamiento órgano dirigido:

En el compromiso del tracto gastrointestinal el tratamiento con corticoides produce mejoría sintomática en el 66% de los pacientes aunque la normalización imagenológica no necesariamente ocurre.^(20, 21)

El rol de los corticoides en la sarcoidosis hepática está poco claro. Puede mejorar la alteración en las pruebas hepáticas y tiende a reducir el tamaño del hígado y el número de granulomas, pero no alivia la hipertensión portal y, es más, puede empeorar la fibrosis.⁽²²⁾

En el compromiso del bazo los corticoides disminuyen el tamaño del bazo pero puede haber esplenomegalia de rebote al suspenderlos.⁽²³⁾

El pronóstico de la sarcoidosis en general es bueno, aunque la mayoría de los pacientes tendrá algún grado de compromiso de órganos permanente. En los casos publicados en la literatura los pacientes han evolucionado bien con terapia corticoidal.^(6, 24)

El pronóstico es peor en afroamericanos, en compro-

miso multiorgánico e inicio de los síntomas después de los 40 años. El compromiso cardiaco y pulmonar son las principales causas de muerte.⁽²⁰⁾

El compromiso extrapulmonar se monitoriza de forma clínica y radiológica. El rol de los niveles de enzima convertidora de angiotensina o del receptor soluble de interleuquina-2 en este contexto no está claro.⁽²⁶⁾

El caso de nuestra paciente es interesante, ya que a pesar de ser una forma de presentación habitual de una patología poco común, esta paciente fue sometida desde el principio al estrés que significa tener la sospecha de una patología maligna. Después de haberse realizado un estudio imagenológico adecuado ingresa a pabellón prácticamente con la certeza de que tiene un cáncer de origen ovárico, para luego del estudio histológico encontrarse con la sorpresa de que el diagnóstico no era cáncer si no que una enfermedad poco frecuente, en la que nunca se pensó previamente. A pesar de que hasta el momento el estudio orienta hacia la sarcoidosis aislada, debemos recordar que según lo expuesto previamente, no podemos eliminar de nuestro diagnóstico diferencial la patología neoplásica (que puede ser metacrónica o sincrónica), ya que en el estudio histológico no se evidenciaron cuerpos de inclusión citoplasmáticos. En este caso en particular y posterior a los hallazgos histológicos se solicitó PPD, el cual resultó negativo y se midieron los niveles de la ECA los cuales también están negativos a pesar de presentar síntomas de varios meses de evolución. Debido a la sintomatología se inició terapia corticoidal con el plan de controlar clínica y radiológicamente a la paciente en unos meses más.

En conclusión, la sarcoidosis peritoneal es una patología poco frecuente pero se encuentra dentro del diagnóstico diferencial de patologías prevalentes y con pronósticos radicalmente distintos, como lo son la carcinomatosis peritoneal y la tuberculosis. Se debe tener presente cuando nos encontramos con nódulos peritoneales y ascitis. Su diagnóstico no es fácil ya que no contamos con exámenes no invasivos que confirmen el diagnóstico con certeza. La mayoría de las veces se debe realizar estudio anatomopatológico y aun así existen otras causas de granulomas no necrotizantes que se deben descartar. Es por esto que se debe tener una alta sospecha diagnóstica y ser exhaustivos en cuanto al diagnóstico diferencial ya que influirá directamente en el tratamiento, pronóstico y calidad de vida del paciente.

REFERENCIAS BIBLIOGRÁFICAS

1. Nicolini A, Vita M, Lanata S. Peritoneal sarcoidosis: an unusual presentation and a brief review of the literature. *Monaldi Arch Chest Dis* 2011; 75(2):132-4.
2. Giovinale M, Fonnesu C, Soriano A, et al. Atypical sarcoidosis: case reports and review of the literature. *Eur Rev Med Pharmacol Sci* 2009; 13(1):37-44.
3. Uthman IW, Bizri AR, et al. Peritoneal Sarcoidosis: Case Report and Review of the Literature. *Semin Arthritis Rheum* 1999; 28(5): 351-4.
4. Gezer NS, Başara I, Altay C, et al. Abdominal sarcoidosis: cross-sectional imaging findings. *Diagn Interv Radiol* 2015; 21:111-7.
5. Heinle R, Chang C. Diagnostic criteria for sarcoidosis. *Autoimmun Rev* 2014; 13: 383-7.
6. Gorkem U, Gungor T, Bas Y, Togrul C. Abdominal Sarcoidosis May Mimic Peritoneal Carcinomatosis. *Case Rep Obstet Gynecol* 2015, Article ID 263945, 4 pages.
7. MacArthur KL, Forouhar F, Wu GY. Intra-abdominal complications of sarcoidosis. *J Formos Med Assoc* 2010; 109(7):484-92.
8. Friedman M, Ali MA, Borum ML. Gastric sarcoidosis: a case report and review of the literature. *South Med J* 2007; 100:301-3.
9. Vahid B, Spodik M, Braun KN, Ghazi LJ, Esmaili A. Sarcoidosis of gastrointestinal tract: a rare disease. *Dig Dis Sci* 2007; 52:3316-20.
10. Zissin R, Gayer G, Bernheim J, Kots E, Shapiro-Feinberg M, Hertz M. Granulomatous appendicitis presenting as right lower quadrant pain: CT findings. *Abdom Imaging* 2003; 28:280-3.
11. Shukla M, Hassan MF, Toor V, Kaur J, Solomon C, Cohen H. Symptomatic pancreatic sarcoidosis. Case report and review of literature. *JOP* 2007; 8:770-4.
12. NgôY, Messing B, Marteau P, et al. Peritoneal sarcoidosis. An unrecognized cause of sclerosing peritonitis. *Dig Dis Sci* 1992; 37(11):1776-80.
13. Powell JL, Cunill ES, Gajewski WH, Novotny DB. Sarcoidosis mimicking recurrent endometrial cancer. *Gynecol Oncol* 2005; 99(3):770-3.
14. Kalluri M, Judson MA. Sarcoidosis associated with an elevated serum CA 125 level: description of a case and a review of the literature. *Am J Med Sci* 2007; 334(6):441-3.
15. Baskaran V, Goodwin A, Athithan L, et al. A case of abdominal sarcoidosis in a patient with acute myeloid leukemia. *Case Rep Hematol* 2013; 2013:379898.
16. Ungprasert P, Carmona EM, Crowson CS, Matteson EL. Diagnostic Utility of Angiotensin-Converting Enzyme in Sarcoidosis: A Population-Based Study. *Lung* 2016; 194(1):91-5.
17. Kobak S, Sever F, Sivrikoz ON, Orman M. Sarcoidosis: is it only a mimicker of primary rheumatic disease? A single center experience. *Ther Adv Musculoskelet Dis* 2014; 6(1):3-7.
18. Prabhakar HB, Rabinowitz CB, Gibbons FK, O'Donnell WJ, Sheppard JA, Aquino SL. Imaging Features of Sarcoidosis on MDCT, FDG PET, and PET/CT. *AJR Am J Roentgenol* 2008; 190(3):1-6.
19. Lubner MG, Pickhardt PJ. Peritoneal Sarcoidosis The Role of Imaging in Diagnosis. *Gastroenterol Hepatol* 2009; 5(12):861-3.
20. Ebert EC, Kierson M, Hagspiel KD. Gastrointestinal and hepatic manifestations of sarcoidosis. *Am J Gastroenterol* 2008; 103(12):3184-92.
21. Chinitz MA, Brandt LJ, Frank MS, et al. Symptomatic sarcoidosis of the stomach. *Dig Dis Sci* 1985; 30(7):682-8.
22. Valla D, Pessegueiro-Miranda H, Degott C, et al. Hepatic sarcoidosis with portal hypertension. A report of seven cases with a review of the literature. *Q J Med* 1987; 63(242):531-44.
23. Webb AK, Mitchell DN, Bradstreet CM, et al. Splenomegaly and splenectomy in sarcoidosis. *J Clin Pathol* 1979; 32(10):1050-3.
24. Alloit C, Barrios M, Desplechain C. Multisystem sarcoidosis and carcinoma of the uterine cervix: an unusual association. *Int J Gynecol Cancer* 2001; 11(4):323-5.
26. Grutters JC, Fellrath JM, Mulder L, et al. Serum soluble interleukin-2 receptor measurement in patients with sarcoidosis: a clinical evaluation. *Chest* 2003; 124:186-95.